



## REPORTE DE CASO

# Gangrena de Fournier y miocardiopatía séptica a propósito de un caso clínico: un diagnóstico infravalorado

Rommer Alex Ortega Martinez <sup>1,a</sup> | Pachakutek Illescas Gonzales <sup>1,b</sup>   
Bismarck Raúl Ibañez Velasco <sup>2,a</sup>

<sup>1</sup> Hospital Obrero N.º 2 de la Caja Nacional de Salud, Cochabamba, Bolivia.

<sup>2</sup> Hospital Municipal Holandés, La Paz, ciudad de El Alto, Bolivia.

<sup>a</sup> Médico intensivista.

<sup>b</sup> Médico residente de segundo año de medicina crítica y terapia intensiva.

### Palabras clave:

arritmia cardíaca; gangrena de Fournier; miocardiopatía; sepsis; síndrome de QT prolongado (Fuente: DeCS - BIREME).

## RESUMEN

La gangrena de Fournier, descrita por primera vez en 1883, es una infección necrotizante que se presenta a nivel perineal y abdominal. Se desarrolla en pacientes con factores de riesgo como la diabetes *mellitus*, obesidad, alcoholismo, hipertensión arterial, aterosclerosis e inmunosupresión. Su etiología es una sinergia polimicrobiana de gérmenes grampositivos, gramnegativos y otros, los cuales necesitan la presencia de una lesión inicial a nivel de la región genital o perineal y son responsables de la destrucción tisular, endarteritis y microtrombosis. A nivel sistémico generan fallo multiorgánico, como la disfunción miocárdica inducida por la sepsis o la miocardiopatía séptica, que fue descrita por primera vez en 1984 y puede manifestarse como disfunción sistólica o diastólica de ambos ventrículos, presencia de arritmias cardíacas, precedidas de la prolongación de intervalo QT y troponinas cardíacas elevadas. Similar presentación a la de nuestro paciente de 71 años de edad que presentó una evolución favorable.

# Fournier's Gangrene and Septic Cardiomyopathy in the Context of a Clinical Case: An Underestimated Diagnosis

### Keywords:

cardiac arrhythmia; Fournier's gangrene; cardiomyopathy; sepsis; prolonged QT syndrome (Source: MeSH - NLM).

## ABSTRACT

Fournier's gangrene, first described in 1883, is a necrotizing infection that occurs in the perineal and abdominal areas. It develops in patients with risk factors such as diabetes *mellitus*, obesity, alcoholism, hypertension, atherosclerosis, and immunosuppression. Its etiology is a polymicrobial synergy of gram-positive, gram-negative, and other pathogens, which require the presence of an initial lesion in the genital or perineal region and are responsible for tissue destruction, endarteritis, and microthrombosis. Systemically, they cause multiorgan failure, such as myocardial dysfunction induced by sepsis or septic cardiomyopathy, first described in 1984, which can manifest as systolic or diastolic dysfunction of both ventricles, presence of cardiac arrhythmias, preceded by QT interval prolongation, and elevated cardiac troponins. This is similar to the presentation of our 71-year-old patient who had a favorable outcome.

**Citar como:** Ortega Martinez RA, Pachakutek Illescas G, Bismarck Raúl IV. Gangrena de Fournier y miocardiopatía séptica a propósito de un caso clínico: un diagnóstico infravalorado. Rev Peru Cienc Salud. 2024; 6(2):154-61. doi: <https://doi.org/10.37711/rpcs.2024.6.2.458>

### Correspondencia:

Rommer Alex Ortega Martinez  
 Bolivia

+59172797517  
 rommeralexo@gmail.com



## INTRODUCCIÓN

La gangrena de Fournier, descrita por primera vez por el venereólogo francés Jean-Alfred Fournier en 1883, es una infección necrotizante que se presenta a nivel perineal y abdominal <sup>(1)</sup>. Entre los factores de riesgo presenta al sexo masculino con una relación de 10:1 en mujeres y 40:1 en varones, la diabetes *mellitus*, obesidad, alcoholismo, hipertensión arterial, aterosclerosis e inmunosupresión <sup>(1-4)</sup>; en relación con el agente infeccioso se identifica un sinergismo de microorganismos, como al *Staphylococcus aureus* y *Streptococcus* del grupo A, (grampositivos), y *Echerichia coli* y *Pseudomona aeruginosa* (gramnegativos) <sup>(5-9)</sup>. Se caracteriza por la presencia de una lesión a nivel genital o perineal, desde una escoriación, una infección de tracto urinario, una celulitis localizada y un absceso perineal <sup>(10-12)</sup>; luego existe la producción de endotoxinas y enzimas que provocan destrucción tisular, endarteritis obliterante y microtrombosis de los vasos subcutáneos, con necrosis del tejido afectado y diseminación a tejidos circundantes <sup>(13-14)</sup>.

Las manifestaciones clínicas se caracterizan por un periodo prodrómico de 2 a 7 días con alzas térmicas y letargo, manifestaciones locales con dolor e hipersensibilidad a nivel genital, acompañado con cambios del plano cutáneo suprayacente que comprenden: desde el eritema, edema con cambio de coloración (oscurecimiento), crepitación subcutánea, gangrena y drenaje purulento con mal olor asociado a manifestaciones sistémicas, hasta progresar al choque séptico y fallo de órganos. Como parte de los exámenes complementarios se emplea la ecografía genital y tomografía axial computarizada abdomino-pélvica; sin embargo, la realización de los mismos no debe retrasar la intervención quirúrgica <sup>(15-19)</sup>. El tratamiento contempla manejo médico y quirúrgico precoz, con fluidoterapia, controles glucémicos, antibióticos de amplio espectro con vancomicina o daptomicina, un carbapenémico o piperacilina tazobactam, clindamicina o metronidazol (posterior a la toma de cultivos), así como desbridamiento quirúrgico extenso y otras medidas complementarias como oxígeno hiperbárico <sup>(15-18)</sup>. Las complicaciones incluyen la insuficiencia renal aguda, síndrome de dificultad respiratoria aguda, arritmias cardíacas, insuficiencia cardíaca, disfunción orgánica múltiple, además de eventos tromboembólicos agudos como accidentes cerebrovasculares y oclusión arterial en las extremidades inferiores <sup>(19,20)</sup>.

La miocardiopatía séptica fue descrita por primera vez por Parker en 1984 <sup>(8)</sup>, como una disfunción miocárdica reversible, con disfunción sistólica y diastólica, pudiendo afectar ambos ventrículos y producida por la sepsis; además, tiene una

presentación entre el 10 al 70 % <sup>(9,13-15)</sup>. La fisiopatología se debe al reconocimiento de patrones moleculares asociados a patógenos (PAMP), que se unen a los receptores tipo Toll (TLR), expresados en la superficie de las células huésped, con liberación de mediadores inflamatorios, efectos bloqueantes sobre los receptores B adrenérgicos, disminución de la sensibilidad de los miofilamentos al calcio, degradación de los sarcómeros y apoptosis del miocitos, así como dilatación ventricular, disminución de resistencia vascular sistémica y retorno venoso <sup>(15,18-20)</sup>.

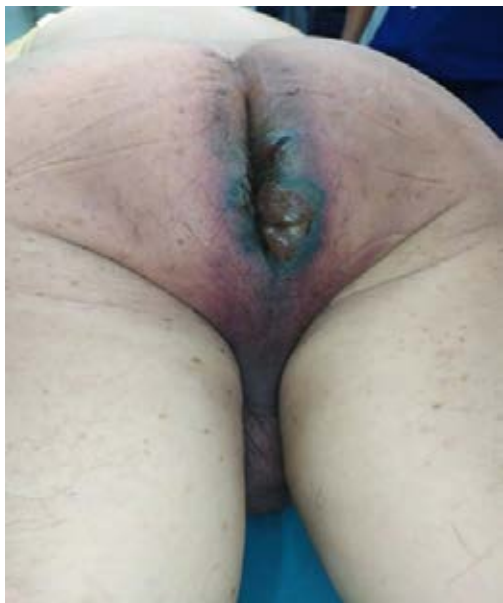Las manifestaciones clínicas reflejan un fenotipo séptico con extremidades frías, inestabilidad hemodinámica por disfunción sistólica, con falta de respuesta a una prueba de precarga y apoyo vasopresor, no así la disfunción diastólica; además, presenta arritmias cardíacas (taquicardia auricular y fibrilación auricular, precedidas de la prolongación de intervalo QT), ecocardiograma anormal, niveles bajos de saturación venosa mixta de oxígeno y troponinas cardíacas elevadas. Esta disfunción miocárdica es autolimitada, con un promedio de presentación promedio de 3 días posterior a la presencia del compromiso séptico, con una duración estimada de 5 a 7 días <sup>(11,19-21)</sup>.

Existe información científica en relación con la miocardiopatía séptica y varios procesos infecciosos, pero no así con la gangrena de Fournier. Es en este sentido que a continuación desarrollamos un caso clínico que relaciona ambos diagnósticos, felizmente con una evolución óptima.

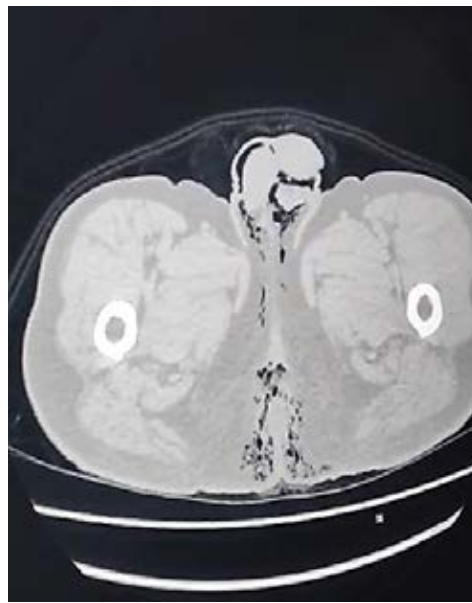


## PRESENTACIÓN DEL CASO

En fecha 09/04/2024, ingresa por el Servicio de Emergencias un paciente masculino de 71 años, con un cuadro clínico de más o menos 3 meses de evolución, caracterizado por presentar dolor de carácter pungitivo de moderada intensidad en la región glútea derecha y luego perineal. El cuadro se exacerba en los últimos tres días, con importante aumento de volumen y dolor local, exacerbándose con la deambulación e imposibilitando la sedestación. Antecedente de diabetes *mellitus* tipo 2 diagnosticada hace 8 años, en tratamiento con glibenclamida + metformina® 500/5 mg, e hiperuricemia diagnosticada el 20/12/2018, sin tratamiento actual; una osteosíntesis de fractura trilaminar de tobillo derecho en fecha 24/06/2016, resuelta quirúrgicamente. Al examen físico, el paciente está consciente, orientado en las 3 esferas; álgido; signos vitales con PA 110/60 mmHg, FC 105/min, FR 20/min, SatO<sub>2</sub> 91 % (AA: Aire ambiente), T 36,5°C;



**Figura 1.** Imagen necrótica de la lesión en región Inter glútea, perineal y genital



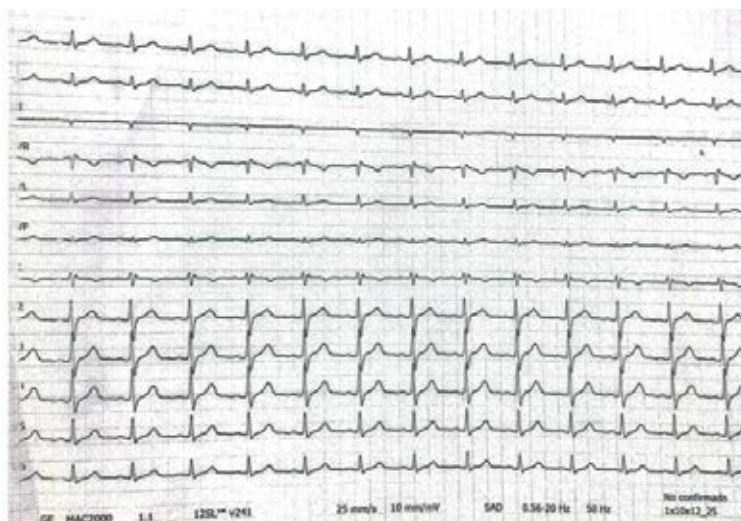**Figura 2.** TAC abdomino-pélvica con presencia de gas a nivel perineal, genital e inter glúteo

buena mecánica ventilatoria; hemodinámicamente estable, piel y mucosas húmedas y rosadas; examen cardiopulmonar clínicamente normal; abdomen globoso, depresible no doloroso a la palpación; a nivel de la región perineal se evidencia una lesión extensa que abarca región inter glútea y genital, desvitalizado, de aspecto acartonado con contorno eritematoso, aumentado de volumen y dolorosa a la palpación (ver Figura 1).

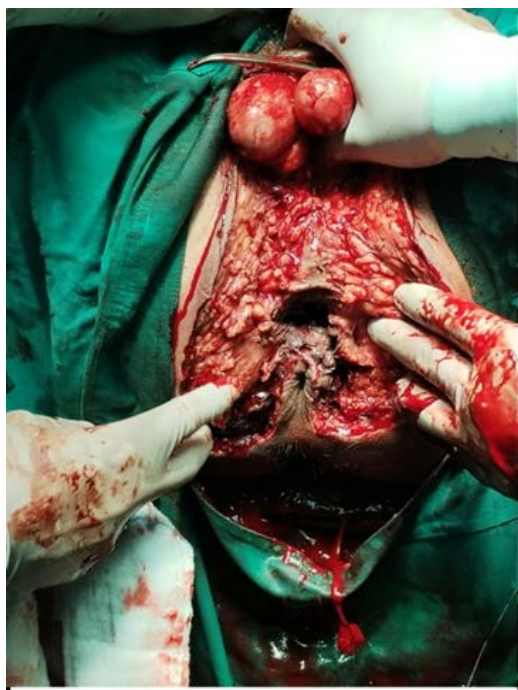Inmediatamente se optimiza la analgesia y se realizan laboratorios que reportan una leucocitosis de  $23\,080\,10^9/L$ , cayados de  $18\,\mu/l$ , hemoglobina  $13,2\,mg/dL$ , hematocrito  $39,6\%$ , plaquetas:  $239\,000\,10^9/L$ , creatinina  $3,7\,mg/dL$ , urea  $131\,mg/dL$ , glicemia  $192\,mg/dL$ , Na  $141\,mEq/L$ , K  $4,1\,mEq/L$ , Cl  $107\,mEq/L$ ,

TP  $12\,seg$ , INR  $1,17$ . Por otro lado, se realizó una tomografía abdomino-pélvica, donde se evidencia un absceso con presencia de aire en la región perianal, periné con afección de región genital, escrotal y testicular, así como celulitis generalizada en el periné (ver Figura 2).

El paciente fue evaluado por el servicio de cirugía general de guardia con el diagnóstico de una sepsis de piel y partes blandas, fascitis necrotizante tipo gangrena de Fournier, diabetes *mellitus* tipo 2; a continuación, se realizó una valoración preoperatoria, ECG: ritmo sinusal; FC:  $115\,x\,min$ ; onda P:  $80\,ms$ ; complejo QRS:  $80\,ms$ ; intervalo QT:  $40\,ms$ ; segmento ST isoelectrico, por lo que se asigna un riesgo quirúrgico: II/IV (ver Figura 3).



**Figura 3.** Electrocardiograma de ingreso



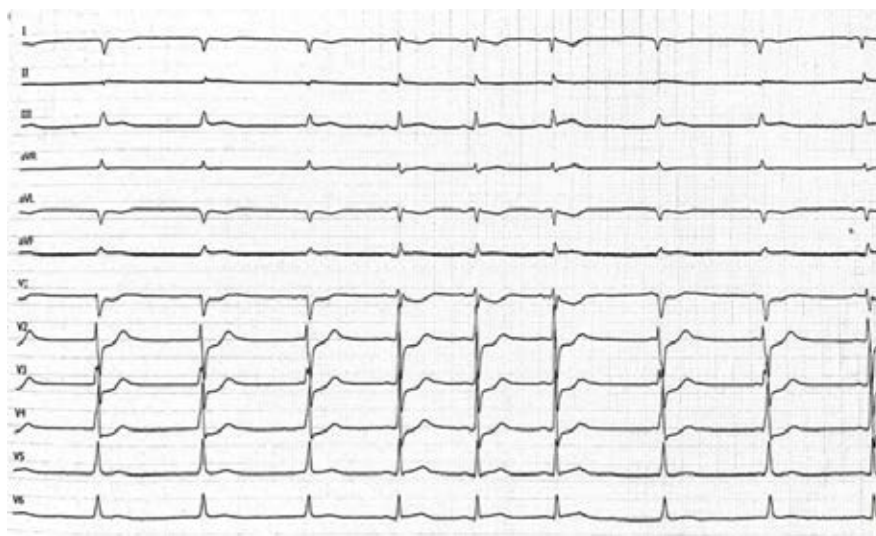
**Figura 4.** Imagen de región perineal, genital e interglútea en el trans operatorio

En el procedimiento quirúrgico se realizó un drenaje más desbridamiento de región perianal y escrotal, necrosectomía, toma de cultivo y antibiograma de secreción purulenta e histopatología de pieza quirúrgica, con los siguientes hallazgos operatorios: necrosis de región perianal, escrotal y secreción purulenta que se extiende hasta el musculo elevador del ano y cavidad pélvica (ver Figura 4).

Durante el transoperatorio el paciente presento hipotensión arterial, se optimizó la precarga con

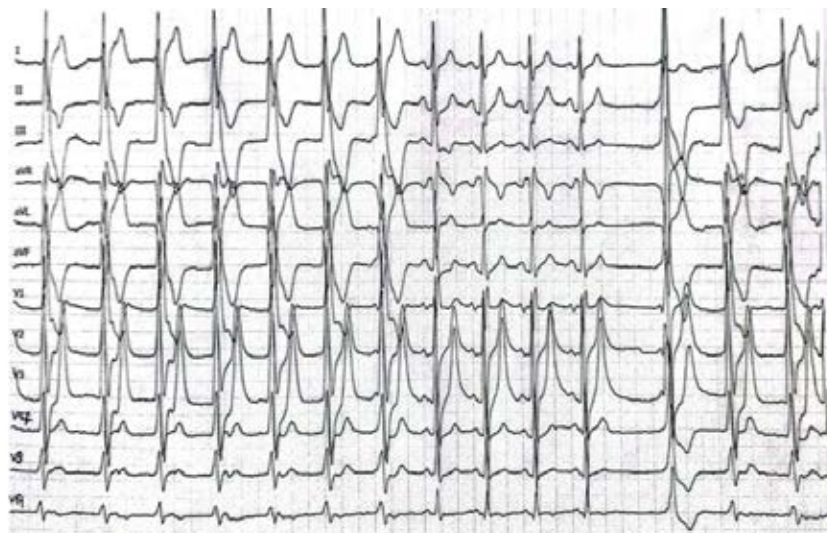
soluciones cristaloides y pequeñas dosis de soporte vasopresor. Concluido el procedimiento, el paciente ingresa a la Unidad de Terapia Intensiva (UTI), con una APACHE II (*Acute Physiology and Chronic Health disease Classification System*, acrónimo en ingles) de 12 (15 % mortalidad); consciente, orientado, colaborador, hemodinámicamente con tendencia a la hipotensión, con oxígeno suplementario por puntas nasales, buena mecánica ventilatoria, perfusión con palidez y leve frialdad periférica; inmediatamente se colocó un catéter venoso central en vena subclavia derecha con técnica de Seldinger; se inició con pequeñas dosis de apoyo vasoactivo con noradrenalina, analgesia y antibióticos de amplio espectro. Ingres con los diagnósticos de choque séptico a foco de piel y partes blandas; gangrena de Fournier; posoperatorio de una debridación y necrosectomía; injuria renal aguda (IRA) KDIGO II; diabetes mellitus tipo 2.

Durante su hospitalización permaneció estable hemodinámicamente, buena mecánica ventilatoria, buena perfusión periférica, soporte vasopresor en disminución progresiva, además de apoyo nutricional por vía parenteral; antibioticoterapia (Imipenem® 500 mg EV cada 12 horas; vancomicina® 500 mg cada día; metronidazol® 500 mg EV cada 8 horas). En fecha 11/04/2024, el paciente reingresa a quirófano para la confección de una colostomía en asa de colon sigmoides, donde se discontinua la vía parenteral de forma progresiva con el inicio de la vía enteral y oral, con buena tolerancia; por otro lado, se mantuvo bajo curaciones interdiarias. En fecha 12/04/2024, en forma súbita presentó un dolor precordial intenso (9/10, según escala de Evans), con irradiación a región mandibular, compromiso hemodinámico, alteración de la perfusión periférica, con frialdad y



**Figura 5.** Electrocardiograma durante compromiso hemodinámico, con descenso del segmento ST





**Figura 6.** Electrocardiograma de control, con arritmia de rápida respuesta ventricular, en pleno dolor precordial

diaforesis generalizada; todo ello asociado a una fibrilación auricular paroxística, que alterna con ritmo sinusal (onda P: 80 ms; QRS: 80 ms; segmento ST con descenso de segmento ST de 0,2 mv; en derivaciones V1 A V4, segmento QTc: 46 ms; T: 0,12 ms), con extrasístoles auriculares (ver Figura 5).

El control electrocardiográfico posterior con registro de ondas T elevadas, ausencia de elevación de segmento ST; QTc: mayor a 40 ms con taquicardia ventricular (ver Figura 6).

Por otro lado, se midieron las enzimas cardiacas, con una CPK: 192 UI/L; CK-MB: 121 UI/L; troponina T: positivo (> 0,1 ug/L). Desde otra óptica, se realizó una ecocardiografía a la cabecera del paciente, donde se evidencia una hipocinesia difusa a nivel del ventrículo izquierdo, además se obtiene un gasto cardiaco de 2,3 L/min, motivo por el cual se incorpora apoyo inotrópico con dobutamina (5-7 ug/k/min). Por la persistencia del dolor precordial, se solicitó valoración por el servicio de cardiología intervencionista y con la sospecha de un síndrome coronario agudo sin elevación de ST, con dolor persistente. Fue sometido a una angiografía coronaria, donde no se evidenciaron lesiones en las arterias coronarias epicardicas; por tal motivo y con la sospecha diagnóstica de una probable miocardiopatía séptica, por las alteraciones del ECG, la arritmia y el compromiso hemodinámico, el paciente continuó con tratamiento cardiológico, sobre la base de antiarrítmicos y seguimiento electrocardiográfico.

La evolución posterior se caracterizó por permanecer estable hemodinamicamente, buena perfusión periférica, sin arritmias; por la parte renal, tras el control por el servicio de nefrología, se constató

un descenso gradual de la creatinina, hasta un valor de 1,0 mg/dL. Desde el punto de vista metabólico también fue evaluado por el Servicio de Endocrinología, adecuando la insulina cristalina y la protamina neutra de Hagedorn (NPH), para mantener valores normales de glicemia. En contraste, por la parte infecciosa no se cuenta con algún rescate bacteriológico; finalmente, ya sin soporte vasopresor, inotrópico, con buena perfusión, curaciones diarias y buen ritmo urinario, en fecha 15/04/2024 fue egresado a la Unidad de Cuidados Intermedios de Cirugía (UCIC), con el siguiente diagnóstico: sepsis a foco de piel y partes blandas, gangrena de Fournier, miocardiopatía séptica probable en resolución, posoperatorio de una colostomía + necrosectomía, diabetes mellitus tipo 2 e hipertensión arterial sistémica; por la evolución óptima, fue posible trasladarlo a la Sala de Infectología en fecha 18/04/2024, y el 09/05/2024 se concretó el alta a domicilio.

## DISCUSIÓN

Las infecciones necrotizantes de piel, tejido celular subcutáneo y fascia superficial pueden presentarse en diferentes lugares con el termino de fascitis necrotizante y si es a nivel genital y perineal se denomina gangrena de Fournier. Por lo general son infrecuentes, con una incidencia de 4 por 100 000 por año y un 0,2 % de admisiones a UTI, como aconteció en nuestro paciente; por otro lado, presentan un 20 al 30 % de fallecimientos. Desde otra óptica, presentan lesiones destructivas y potencialmente letales.

En el caso de nuestro paciente se priorizó su diagnóstico e intervención oportuna, sobre la base de un tratamiento multidisciplinario con cirujanos

generales, intensivistas, nefrólogos y endocrinólogos<sup>(25)</sup>. En una revisión narrativa dirigida por Peetermans et al.<sup>(24)</sup>, se indica que se deben manejar puntuaciones de gravedad como el APACHE (II), la hipotensión, necesidad de vasopresores (OR 28,4), elementos todos que presentó el paciente en mención. En contraste, la diabetes, el retraso de la intervención quirúrgica, también se asocian con más riesgo de mortalidad; esta patología se clasifica en infecciones tipo I o pólímicrobianas con bacterias anaerobias, aerobias y anaerobias facultativas, a diferencia del tipo II, que son monomicrobianas (*Streptococcus pyogenes*, *Streptococcus dysgalactiae*). En otro orden de cosas, el aumento de volumen, dolor, eritema, calor, fiebre y necrosis cutánea son los síntomas más frecuentes, también presentes en nuestro caso<sup>(22,24)</sup>.

En la misma línea, el indicador de riesgo de laboratorio para la fascitis necrotizante (LRINEC o *Laboratory Risk Indicator for Necrotizing Fascitis*, por su acrónimo en inglés), es una herramienta que toma en cuenta la proteína C reactiva, glóbulos blancos, hemoglobina, sodio, creatinina y glucosa; una puntuación de 6 se asoció con peores resultados hospitalarios, no siendo el caso del paciente presentado. En otro orden de ideas, las radiografías y tomografías pueden mostrar aumento de volumen y gas en los tejidos, muy evidente en la TAC de nuestro paciente; la intervención quirúrgica precoz y curaciones posteriores son cruciales para una evolución óptima. Desde otro ángulo, no existen ensayos clínicos sobre la recomendación de antibióticos específicos, pudiendo aplicarse un régimen antibiótico de amplio espectro, como piperacilina-tazobactam, un carbapenem o una cefalosporina de tercera generación, combinada con metronidazol y clindamicina; finalmente vancomicina<sup>(23,24)</sup>.

Una revisión hecha por Lima et al.<sup>(25)</sup> indica que la disfunción miocárdica inducida por sepsis (DMIS) o miocardiopatía séptica es una alteración reversible que ocurre como parte de una falla multiorgánica causada por la sepsis; aproximadamente del 40 al 50 % de los pacientes con choque séptico tienen una DMIS. En el estudio de Lima et al., se cita a Flynn et al., e indica que los pacientes con DMIS tienen una mortalidad del 70 al 90 %, frente al 20 % de los pacientes sépticos sin DMIS; felizmente con buena evolución en nuestro paciente, a pesar del diagnóstico de miocardiopatía séptica.

Esta patología fue descrita por primera vez por McLean et al. en 1967, donde se identificó la insuficiencia cardíaca (IC) con un índice cardíaco bajo; posteriormente, en 1984, Parker et al., utilizando cineangiografía con radionúclidos, determina una

depresión miocárdica reversible debido a sepsis o choque séptico, con una fracción de eyección del ventrículo izquierdo (FEVI) < 40 %, asociado a dilatación ventricular, aumento de la distensibilidad ventricular y presión de llenado normal a baja, a diferencia del patrón del choque cardiogénico, donde las presiones ventriculares están elevadas. Este cuadro ocurre dentro de los dos o tres días posteriores al inicio de la sepsis y se resuelve en siete a 10 días; características mencionadas en el caso de nuestro paciente, donde el compromiso cardíaco lo presentó al cuarto día y lo recuperó en tres días<sup>(22-25)</sup>.

En comparación, algunos teorizan que la DMIS puede representar un estado benefactor de hibernación del corazón, excluyendo el síndrome coronario agudo como etiología, como se hizo en el paciente presentado. El sistema inmunológico identifica patrones moleculares asociados a patógenos (PAMP), como el lipopolisacárido (LPS) y el ácido lipoteicoico de las bacterias, que se unen a receptores de reconocimiento de patrones, como los receptores tipo Toll (TLR). Esta unión activa vías intracelulares que culminan en la expresión de la translocación nuclear del factor nuclear B y el aumento de la transcripción de mediadores inflamatorios, como el factor de necrosis tumoral (TNF) y la interleucina -1 (IL-1), además de radicales libres y óxido nítrico. Estas citocinas inducen la apoptosis de los miocitos, trombosis y dilatación ventricular; por otro lado, tienen un efecto cardiodepresor indirecto al causar disfunción endotelial y mala distribución de líquidos, lo que ocasiona un desequilibrio entre la liberación y consumo de oxígeno<sup>(22-25)</sup>.

Nuestro paciente presentó un fenotipo séptico con extremidades frías, alteración hemodinámica, sin respuesta a la optimización de la precarga, deterioro de la función cardíaca, biomarcadores elevados e insuficiencia cardíaca; lo cual es anteriormente aludido por Lima et al. En otro orden de ideas, el diagnóstico de nuestro paciente se basó en la presencia de arritmias, GC bajo, alteración de la perfusión periférica; sin embargo, en otro contexto existe la posibilidad de aplicar la ecocardiografía tridimensional, imágenes doppler color o espectral, imágenes doppler tisular (DT) y estudios de tensión miocárdica mediante ecocardiografía *speckle tracking* (STE o de rastreo de marcas en español). Con la sospecha diagnóstica se puede solicitar el péptido natriurético cerebral (PNC), enzimas cardíacas, la troponina T y la troponina I; las mismas que estuvieron alteradas en nuestro paciente<sup>(21,25)</sup>.

En relación con el manejo, no existe un tratamiento específico; empero, se destaca la optimización de la precarga con soluciones cristaloides, soporte vasopresor e inotrópico, así como asistencia

respiratoria mecánica, antibióticos específicos, con posterior mejoría de los parámetros hemodinámicos. Así mismo, puede llegar a considerarse la oxigenación por membrana extracorpórea (ECMO, acrónimo en inglés); una estrategia factible para un pequeño grupo de pacientes con insuficiencia respiratoria y cardíaca combinada, secundario a choque séptico con miocardiopatía séptica <sup>(22,25)</sup>.

## Conclusiones

El pronóstico de estos pacientes va a estar relacionado con el reconocimiento del compromiso cardíaco, de la perfusión tisular, presencia de arritmias, GC y fracción de eyección baja; pero, además, el descarte de una cardiopatía coronaria, como se efectivizó en nuestro paciente. Desde otra óptica, la sospecha de esta patología en un paciente séptico puede relacionarse con la prolongación del QT, biomarcadores alterados, de tal manera que rápidamente se instaure un tratamiento en torno al compromiso cardíaco y séptico.

Es evidente que la miocardiopatía séptica es una entidad más estudiada en la actualidad; sin embargo, hasta el momento no existen artículos en relación con infecciones de piel y partes blandas, pero sobre todo necróticas como la gangrena de Fournier. Es así que su consideración, asociada a un diagnóstico precoz y manejo enfocado en el cuadro séptico y de fallo cardíaco, brindará más posibilidades de supervivencia en estos pacientes; así como ocurrió con nuestro paciente, sobre la base de un tratamiento multidisciplinario idóneo. Finalmente, creemos que la pesquisa de esta patología en otros cuadros sépticos sería una forma ideal de diagnosticar esta patología <sup>(23-25)</sup>.

## REFERENCIAS

- Lewis GD, Majeed M, Olang CA, Patel A, Gorantla VR, Davis N, et al. Fournier's Gangrene Diagnosis and Treatment: A Systematic Review. *Cureus* [Internet]. 2021 [Consultado el 30 de enero de 2024];13(10). Disponible en: <https://www.cureus.com/articles/74306-fourniers-gangrene-diagnosis-and-treatment-a-systematic-review>
- Flores-Galván KP, Quintero CAA, Guzmán-Valdivia GG. Gangrena de Fournier. *Cir Gen*. [Internet]. 2022 [Consultado el 25 de febrero de 2024]; 43(2):107-14. Disponible en: <https://www.scielo.org.mx/pdf/cg/v43n2/1405-0099-cg-43-02-107.pdf>
- Creta M, Sica A, Napolitano L, Celentano G, La Rocca R, Capece M, et al. Fournier's Gangrene in Patients with Oncohematological Diseases: A Systematic Review of Published Cases. *Healthcare* [Internet]. 2021 [Consultado el 10 de enero de 2024];9(9):1123. Disponible en: <https://doi.org/10.3390%2Fhealthcare9091123>
- Practical Review of the Current Management of Fournier's Gan: Plastic and Reconstructive Surgery – Global Open [Internet]. 2021 [Consultado el 25 de febrero de 2024]. Disponible en: [https://journals.lww.com/prsgo/fulltext/2022/03000/practical\\_review\\_of\\_the\\_current\\_management\\_of.22.aspx](https://journals.lww.com/prsgo/fulltext/2022/03000/practical_review_of_the_current_management_of.22.aspx)
- Puia D, Gheorghincă Ș, Pricop C. The Antimicrobial Resistance Index and Fournier Gangrene Severity Index of Patients Diagnosed with Fournier's Gangrene in a Tertiary Hospital in North Eastern Romania. *Medicina* [Internet] 2023 [Consultado el 26 de febrero de 2024];59(4):643. Disponible en: <https://doi.org/10.3390/medicina59040643>
- Wetterauer C, Ebbing J, Halla A, Kuehl R, Erb S, Egli A, et al. A contemporary case series of Fournier's gangrene at a Swiss tertiary care center—can scoring systems accurately predict mortality and morbidity? *World Journal of Emergency Surgery* [Internet]. 2018 [Consultado el 2 de febrero de 2024];13(1):25. Disponible en: <https://doi.org/10.1186%2Fs13017-018-0187-0>
- Pol AG, Groeneveld AE, de Jong IJ, Mensink HJ. Fournier's gangrene. *Ned Tijdschr Geneesk* [Internet]. 1999 [Consultado el 2 de febrero de 2024];143(44):2177-81. Disponible en: <https://pubmed.ncbi.nlm.nih.gov/10578408/>
- Narváez I, Canabal A, Martín C, Sánchez M, Moron A, Alcalá J, et al. Incidencia y evolución de la miocardiopatía séptica en una cohorte de pacientes con sepsis y shock séptico. *Medicina Intensiva* [Internet]. 2018 [Consultado el 2 de febrero de 2024];42(5):283-91. Disponible en: <https://medintensiva.org/es-incidencia-evolucion-miocardiopatía-septica-una-artículo-S0210569117302371>
- Benítez YQ, Aspuro GP, Cuza AA, Gómez LMQ, Fernández EH, Alpizar GL, et al. El corazón en la sepsis. *Investigaciones Médicoquirúrgicas* [Internet]. 2020 [Consultado el 2 de febrero de 2024];12(2). Disponible en: <https://revcimeq.sld.cu/index.php/imq/article/view/636>
- Adrenergic Downregulation in Critical Care: Molecular Mechanisms and Therapeutic Evidence [Internet]. 2020 [Consultado el 2 de febrero de 2024]. Disponible en: <http://ouci.dntb.gov.ua/en/works/73ZYPkQ9/>
- Aspuro GP, Benítez YQ. Evaluación ecocardiográfica de la miocardiopatía séptica. Importancia de los biomarcadores. *Investigaciones Médico quirúrgicas*. [Internet]. 2021 [Consultado el 5 de febrero de 2024];13(3). Disponible en: <https://revcimeq.sld.cu/index.php/imq/article/view/735>
- De Geer L, Engvall J, Oscarsson A. Strain echocardiography in septic shock - a comparison with systolic and diastolic function parameters, cardiac biomarkers and outcome. *Crit Care* [Internet]. 2015 [Consultado el 5 de febrero de 2024];19(1):122. <https://doi.org/10.1186/s13054-015-0857-1>
- Romero-Bermejo FJ, Ruiz-Bailen M, Gil-Cebrian J, Huertos-Ranchal MJ. Sepsis-induced cardiomyopathy. *Curr Cardiol Rev*. [Internet]. 2011 [Consultado el 5 de febrero de 2024];7(3):163-83. <https://doi.org/10.2174/157340311798220494>
- Hollenberg SM, Singer M. Pathophysiology of sepsis-induced cardiomyopathy. *Nat Rev Cardiol*. [Internet]. 2021 [Consultado el 5 de febrero de 2024];18(6):424-34. <https://doi.org/10.1038/s41569-020-00492-2>
- Lombardo Vaillant TA. Estudio clínico-epidemiológico sobre gangrena de Fournier en un hospital de Luanda. Enero de 2016 a diciembre de 2021. *MediSur*. [Internet]. 2022 [Consultado el 5 de febrero de 2024];20(3):515-26. Disponible en: <https://n9.cj/zrl8x>
- Yumura Y, Chiba K, Saito K, Hirokawa M. Fournier's gangrene in a patient with malignant lymphoma: a case report. *Hinyokika Kyo*. [Internet]. 2000 [Consultado el 7

- de enero de 2024];46(10):735-7. Disponible en: <https://pubmed.ncbi.nlm.nih.gov/11215202/>
17. Lauerman MH, Kolesnik O, Sethuraman K, Rabinowitz R, Joshi M, Clark E, et al. Less is more? Antibiotic duration and outcomes in Fournier's gangrene. *J Trauma Acute Care Surg.* [Internet]. 2017 [Consultado el 7 de enero de 2024];83(3):443-8. <https://doi.org/10.1097/ta.0000000000001562>
  18. Wolach MD, MacDermott JP, Stone AR, deVere White RW. Treatment and complications of Fournier's gangrene. *Br J Urol.* [Internet]. 1989 [Consultado el 9 de febrero de 2024];64(3):310-4. <https://doi.org/10.1111/j.1464-410x.1989.tb06020.x>
  19. Schmidt C, Kurt B, Höcherl K, Bucher M. Inhibition of NF-kappaB activity prevents downregulation of alpha1-adrenergic receptors and circulatory failure during CLP-induced sepsis. *Shock* [Internet]. 2009 [Consultado el 11 de febrero de 2024];32(3):239-46. Disponible en: <https://doi.org/10.1097/shk.0b013e3181994752>
  20. Cariou A, Pinsky MR, Monchi M, Laurent I, Vinsonneau C, Chiche JD, et al. Is myocardial adrenergic responsiveness depressed in human septic shock? *Intensive Care Med.* [Internet]. 2008 [Consultado el 11 de febrero de 2024];34(5):917-22. <https://doi.org/10.1007/s00134-008-1022-y>
  21. Balija TM, Lowry SF. Lipopolysaccharide and sepsis-associated myocardial dysfunction. *Curr Opin Infect Dis.* [Internet] junio de 2011 [Consultado el 12 de enero de 2024];24(3):248-53. <https://doi.org/10.1097/qco.0b013e32834536ce>
  22. Parrillo JE, Burch C, Shelhamer JH, Parker MM, Natanson C, Schuette W. A circulating myocardial depressant substance in humans with septic shock. Septic shock patients with a reduced ejection fraction have a circulating factor that depresses in vitro myocardial cell performance. *J Clin Invest.* [Internet]. 1985 [Consultado el 18 de enero de 2024];76(4):1539-53. <https://doi.org/10.1172/jci112135>
  23. Fenton KE, Parker MM. Cardiac Function and Dysfunction in Sepsis. *Clin Chest Med.* [Internet]. 2016 [Consultado el 21 de enero de 2024];37(2):289-98. Disponible en: <https://doi.org/10.1016/j.ccm.2016.01.014>
  24. Peetermans M, de Prost N, Eckmann C, Norrby-Teglund A, Skrede S, De Waele JJ. Necrotizing skin and soft-tissue infections in the intensive care unit. *Clin Microbiol Infect.* [Internet]. 2020 [Consultado el 25 de enero de 2024];26(1):8-17. doi: 10.1016/j.cmi.2019.06.031.
  25. Lima MR, Silva D. Septic cardiomyopathy: A narrative review. *Rev Port Cardiol.* [Internet]. 2023 May [Consultado el 25 de enero de 2024];42(5):471-481. doi: 10.1016/j.repc.2021.05.020.

#### Contribución de los autores

**RAOM:** análisis de resultados, discusión y revisión final del artículo.

**FPIG:** metodología y recolección de datos.

**BRIV:** análisis de resultados y discusión.  
revisión

#### Fuentes de financiamiento

La investigación fue realizada con recursos propios.

#### Conflictos de interés

Los autores declaran no tener conflictos de interés.