

Enfermedad de Osgood-Schlatter en un paciente de 23 años

Informe de un caso

MARTÍN CARBONI, SERGIO SANDRIGO, JORGE GUIÑAZÚ,
TOMÁS VILASECA, SANTIAGO SUAREZ CRESPO y MALCO DONALDSON

Hospital Británico de Buenos Aires

Caso clínico

Se trata de un paciente de 23 años, con antecedentes de panhipopituitarismo, retraso del crecimiento, hipotiroidismo y diabetes insípida central, sometido a cirugía de resección de craneofaringioma selar y paraselar en 2002. Evolucionó luego con convulsiones tónico-clónicas generalizadas en varias oportunidades. Diariamente se le administra T4, desmopresina e hidrocortisona. Se realizan controles periódicos y se considera controlada su patología de base.

El paciente practica fútbol en forma recreativa una vez por semana.

Consulta por una gonalgia bilateral, más intensa del lado izquierdo, de 3 meses de evolución, que tiene una respuesta parcial a los AINE y al reposo deportivo.

En el examen físico se constata tumefacción sobre ambas tuberosidades anteriores de la tibia (TAT) (Fig. 1) y dolor, que se exagera con la palpación y se intensifica ante la extensión de sus rodillas contra resistencia.

En las radiografías (Figs. 2 y 3) se pueden apreciar placas epifisarias que persisten abiertas y que, según el atlas de Pyle y Hoerr¹⁶ para determinar la edad ósea, corresponden a un niño de 12 años.

En la resonancia magnética (Fig. 4) se aprecia la tumefacción de las partes blandas alrededor de la TAT y se pueden ver las placas epifisarias tibiales y femorales abiertas.

Se le diagnostica enfermedad de Osgood-Schlatter bilateral.

Se indica reposo deportivo, AINE, y ejercicios de relación y fortalecimiento cuadriceps.

Después de 3 meses, el paciente está sin dolor y retorna progresivamente a su actividad deportiva habitual.

Discusión

La enfermedad de Osgood-Schlatter, conocida también como osteocondritis juvenil de la rodilla o apofisitis de la tuberosidad anterior de la tibia, es un síndrome clínico característico.

Aparece a causa de microtraumatismos repetidos en la tuberosidad anterior de la tibia en el momento de la formación del centro de osificación secundario. Es típico que los síntomas se manifiesten al principio del brote de crecimiento de la pubertad en varones adolescentes, en general hacia los 13 o 14 años (entre los 10 y los 15 años). Existe relación con la actividad y la prevalencia es más alta en los niños activos y que practican deportes como el básquet, el rugby o el fútbol. Con el aumento de la participación de las niñas en los deportes se ha producido un incremento paralelo de la incidencia de esta enfermedad, que suele manifestarse hacia los 10 u 11 años (entre los 8 y los 13 años).⁷

La tuberosidad anterior de la tibia progresa a través de cuatro estadios radiológicos e histológicos de desarrollo: cartilaginoso, apofisario, epifisario e incorporación de hueso en la tibia adulta. Esta patología se produce por microfracturas por arrancamiento de la inserción del tendón rotuliano en la apófisis de la tuberosidad tibial. Las fracturas se deben a microtraumatismos repetidos de tracción, secundarios a la tensión ejercida por un mecanismo extensor tenso y desequilibrado, capaz de generar grandes fuerzas, sobre todo durante la contracción excéntrica. No parece que existan alteraciones de la maduración ósea ni anomalías histológicas de la placa de crecimiento.

Recibido el 25-3-2010. Aceptado luego de la evaluación el 16-4-2010.

Correspondencia:

Dr. MARTÍN CARBONI
marsan10@hotmail.com

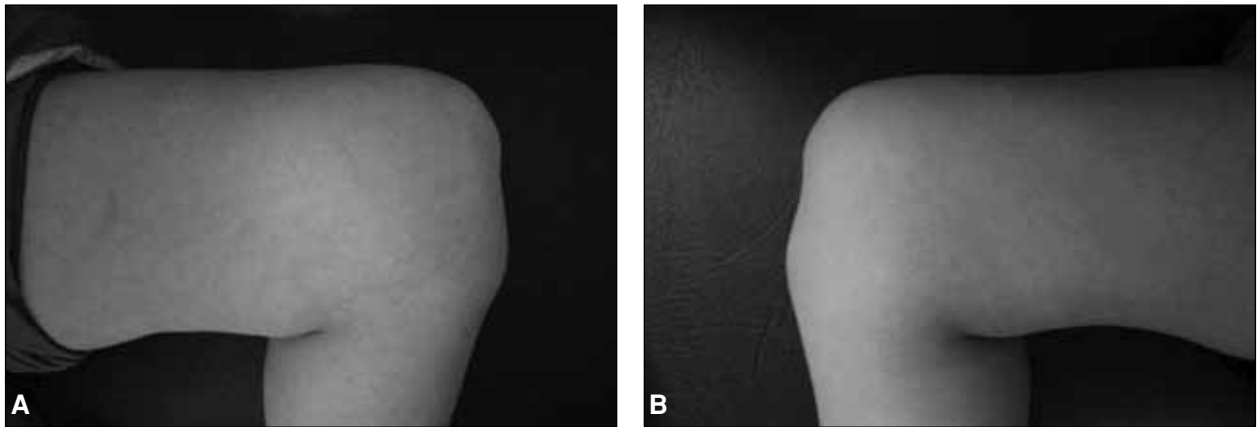


Figura 1. Se puede apreciar la tumefacción sobre la tuberosidad anterior de la tibia en ambas rodillas.

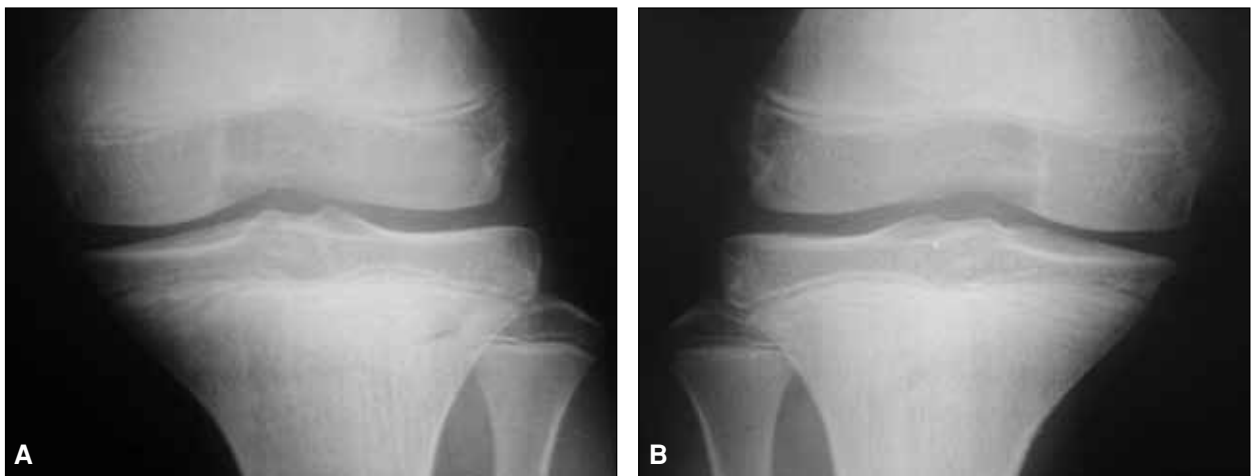

Figura 2. Radiografías de frente de ambas rodillas que muestran las placas fisarias abiertas. Corresponden a un niño de 12 años, según el atlas de Pyle y Hoerr.

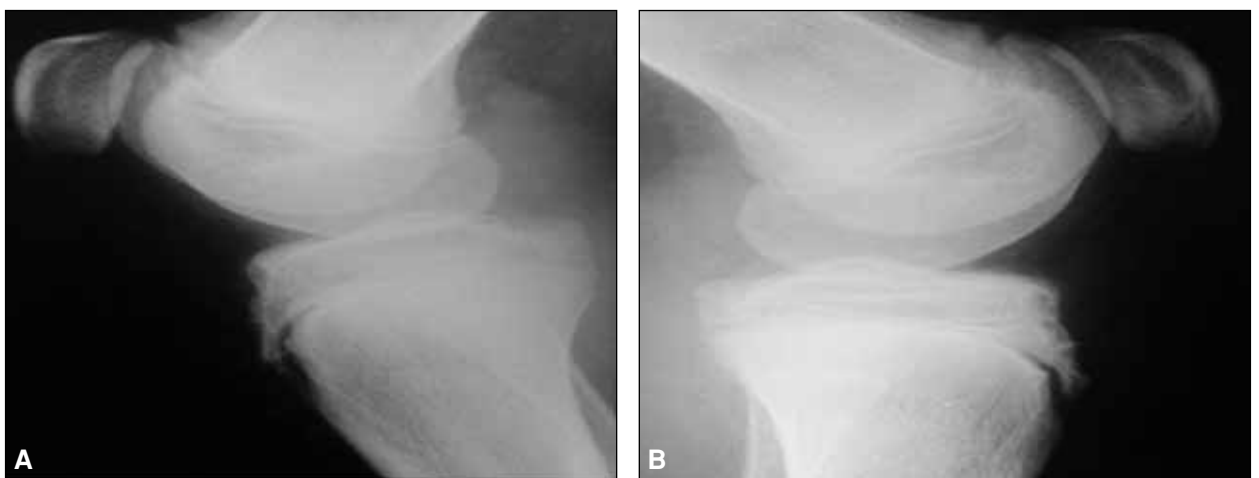


Figura 3. En las radiografías de perfil de rodilla se puede apreciar la fragmentación del núcleo de osificación de la tuberosidad anterior de la tibia, aunque no ocurre en este caso.

Algunos pacientes desarrollan osificación en el tendón que puede hacerse sintomática en el futuro.^{6,11,12,16}

Los síntomas consisten en la aparición insidiosa de dolor asociado con la actividad, que se incrementa con la

aceleración y desaceleración, y con los golpes directos. La afectación es bilateral en un 20% a 35% de los casos. En la exploración, se aprecia dolor a la palpación y tumefacción sobre la TAT y el tendón rotuliano adyacente;

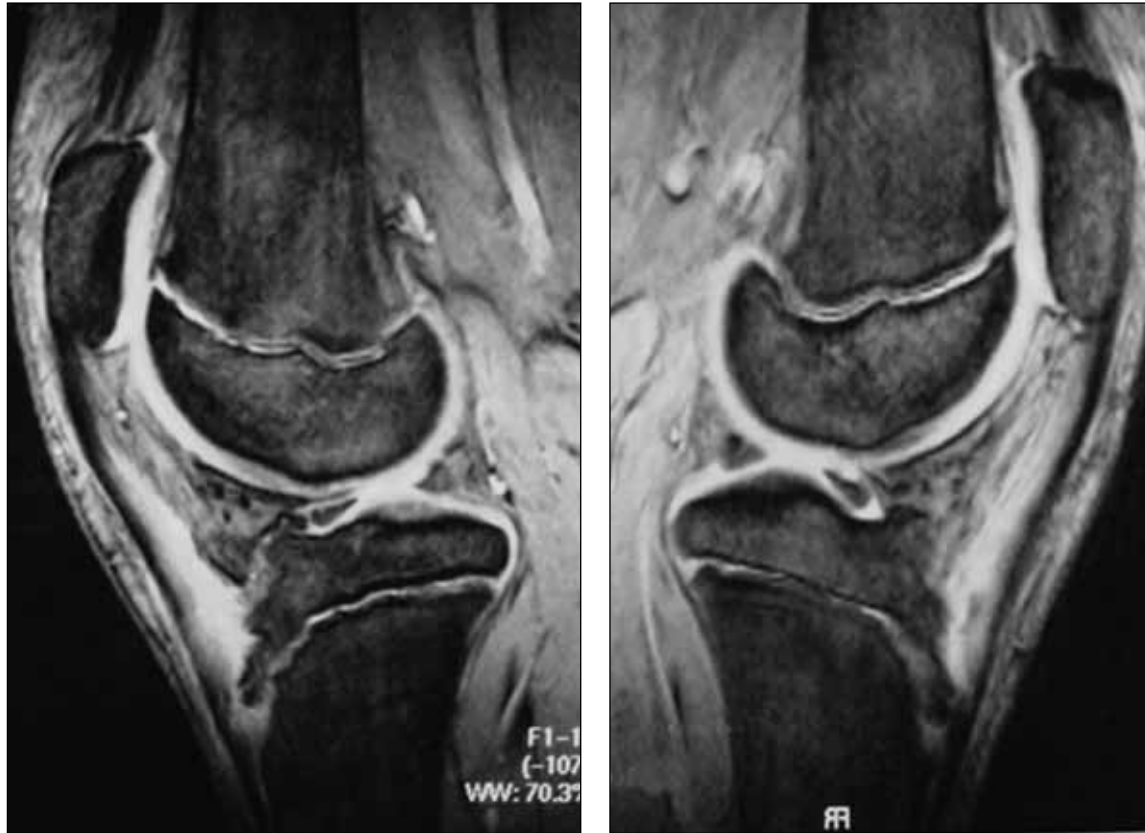

Figura 4. En la resonancia magnética se aprecia el edema alrededor de la tuberosidad anterior de la tibia. Las placas epifisarias aún permanecen abiertas.

suele identificarse una prominencia cartilaginosa u ósea. El dolor se exagera con la extensión contra resistencia desde la posición de flexión.

Las radiografías sirven para descartar otros procesos. Se puede observar una prominencia ósea única de la tuberosidad con fragmentación del núcleo osificado o un fragmento óseo libre proximal a la tuberosidad en el tendón rotuliano. La comparación con la rodilla contralateral ayuda a identificar una osificación multicéntrica no patológica. Un hallazgo radiológico constante es una tumefacción de las partes blandas mayor de 4 mm sobre la superficie articular anterior de la tibia, que se observa en las radiografías laterales de baja energía (50-60 kv). La ecografía también muestra la fragmentación de la tuberosidad y el engrosamiento edematoso de la inserción del tendón rotuliano, de la bolsa adiposa y la bolsa infrarrotuliana y del tejido subcutáneo. La RM puede revelar un engrosamiento del tendón rotuliano y la presencia de roturas tendinosas crónicas.^{3,4,5,8,14}

Debe limitarse la actividad, con 2 o 3 semanas de reposo relativo. Los pacientes deben evitar los deportes que obliguen a correr, saltar o arrodillarse. Si la marcha resul-

ta incómoda, se pueden emplear muletas con inmovilizador de rodilla hasta que se inicie el programa de fortalecimiento cuadricepsal. El programa de ejercicios debe pensarse para restablecer la fuerza y la flexibilidad del mecanismo extensor, ya que esta patología suele asociarse con un cuádriceps tenso que se debilita cuando se instaura el dolor. Como los ejercicios dinámicos del cuádriceps son dolorosos, se deben practicar ejercicios estáticos de resistencia progresiva con el objetivo de llegar a levantar 5,4 kg a 6,8 kg. También se debe realizar estiramiento del cuádriceps.^{9,10}

La extirpación quirúrgica puede ser necesaria en los pacientes que no mejoran con el tratamiento conservador o que tienen núcleos osificados libres sobre la tuberosidad o en el interior del tendón rotuliano.^{1,2,6,15}

A través de este informe de un caso, queda en evidencia que la aparición de la osteocondritis de la TAT está en relación con la edad de desarrollo óseo y no con la edad cronológica. Si bien es cierto que casos similares al expuesto son de rara aparición en la práctica ortopédica diaria, se los debe considerar como posible origen del dolor sobre la tuberosidad anterior de la tibia.

Bibliografía

1. **Binazzi R, Felli L, Vaccari V and Borelli P.** Surgical treatment of unresolved Osgood-Schlatter lesion. *Clin Orthop and Related Research* 1993;289:202.
2. **DeBerardino TM, Branstetter J, Owens BD.** Arthroscopic treatment of unresolved Osgood-Schlatter. *J Arthrosc Relat Surg* 2007;23:10.
3. **De Flaviiss L, Nessi R, Scaglione P, et al.** Ultrasonic diagnosis of Osgood-Schlatter and Sinding-Larsen-Johansson diseases of the knee. *Skeletal Radiol* 1989;18:193.
4. **Hogh J, Lund B.** The sequelae of Osgood-Schlatter s disease in adults. *Int Orthop* 1988;12:213.
5. **Konsens RM, Seitz WH Jr.** Bilateral fractures through "giant" patellar tendon ossicles: A late sequel of Osgood-Schlatter disease. *Orthop Rev* 1988;17:797.
6. **Krause BL, Williams JPR, Cafterall A.** Natural history of Osgood-Schlatter disease. *J Pediatr Orthop* 1990;10:65.
7. **Kujala UM, Kvist M, Heinonen O.** Osgood-Schlatter disease and tibial tuberosity development. *Clin Orthop* 1976;116:180.
8. **Lanning P, Heikkinen E.** Ultrasonic features of the Osgood-Schlatter lesion. *J Pediatr Orthop* 1991;11:538.
9. **Levine J, Kashyap S.** A new conservative treatment of Osgood-Schlatter disease. *Clin Orthop* 1981;158:126.
10. **Micheli LJ.** Special considerations in children s rehabilitation programs. In Hunter LY, Funk FJ Jr, eds: *Rehabilitation of the injured knee*. St Louis, Mosby; 1984.
11. **Mital MA, Matza RA, Cohen J.** The so-called unresolved Osgood-Schlatter lesion: A concept based on fifteen surgically treated lesions. *J Bone Joint Surg Am* 1980;62:732.
12. **Ogden JA, Southwick WO.** Osgood-Schlatter s disease and tibial tubercle development. *Clin Orthop* 1976;116:180.
13. **Rosenberg ZS, Kawelbium M, Cheung Y, Beltran J, Lehman W, Grant A.** Osgood-Schlatter lesion: Fracture or tendinitis? Scintigraphic, CT, and MR imaging features. *Radiology* 1992;185:853.
14. **Scotti DM, Sadhu VK, Heimberg F, et al.** Osgood-Schlatter s disease, an emphasis on soft tissue changes in roentgen diagnosis. *Skeletal Radiol* 1979;4:21.
15. **Weiss JM, Jordan SS, Andersen JS, Lee M, Kocher M.** Surgical Treatment of Unresolved Osgood-Schlatter Disease. *J Pediatr Orthop* 2007;27:7.
16. **Yashar A, Loder RT, Hensinger RN.** Determination of skeletal age in children with Osgood-Schlatter disease by using radiographs of the knee. *J Pediatr Orthop* 1995;15:298.