

Osteocondroma subescapular

Presentación de un caso y revisión bibliográfica

GUSTAVO A. BREGLIA,*# OSCAR FRANCHI,*# EDUARDO CIPITRIA,*#
MIRIAM OVANDO# y MARCOS HECHENLEITNER#

Hospital Área Cipolletti Dr. Pedro Moguillansky

Servicio de Ortopedia y Traumatología. Sector de Cirugía de Mano y Reconstructiva de Miembro Superior

*CETOC Centro de Especialidades en Traumatología y Ortopedia Cipolletti, Rio Negro, Argentina

Caso clínico

Concurre a la consulta un paciente de 26 años, jugador de básquet, que refiere dolor y crujido escapulotorácico derecho (lado hábil), de 4 años de evolución, con exacerbación del dolor que le impide la práctica deportiva.

En el examen físico presenta dolor localizado en la región escapular, sin irradiación, y crujido palpable y audible durante los movimientos escapulares.

Fue tratado sintomáticamente, con escasos resultados.

En los estudios que se solicitan (Figs. 1-3) se pone de manifiesto una imagen sólida redondeada en el espacio escapulotorácico, con impronta sobre la parrilla costal.

Se decide efectuar tratamiento quirúrgico y se programa la vía de abordaje por el borde medial de la escápula (Fig. 4). Se desinserta el romboidees y se disecciona el músculo subescapular hasta el sector medio, donde se aborda el tumor y la bolsa serosa que se interpone entre este y la parrilla costal (Fig. 5). Se reseca el tumor (Figs. 6 y 7) y se cierra por planos, dejando un drenaje hemossuctor. Al segundo día de la operación, el paciente comienza a realizar movimientos pendulares y a las 3 semanas, movimientos de rotación y abducción activa del hombro. Retorna a sus tareas deportivas a las 6 semanas, sin dolor.

El examen histopatológico diagnosticó el tumor como un osteocondroma escapular.

Discusión

La escápula con resalto o crujiente es un trastorno de rara presentación, que suele aparecer en adultos jóvenes,

quienes refieren un resalto siempre palpable, en ocasiones audible, durante los movimientos del hombro, el cual genera incomodidad y a veces, dolor.^{3,10}

La primera publicación sobre esta patología se adjudica a Boinet y Demarquet, en Francia, en 1867.^{7,8}

Los sonidos audibles o palpables sutiles durante la excursión escapular sobre la pared del tórax son fisiológicos, en ocasiones producidos por una acentuación del ángulo superior de la escápula.

En condiciones normales, la escápula se desliza sobre la pared del tórax; la superficie ondulada de este se torna regular y está amortiguada por dos planos musculares, el serrato por parte del tórax y el músculo subescapular en la escápula. Los bordes de este hueso están desprovistos

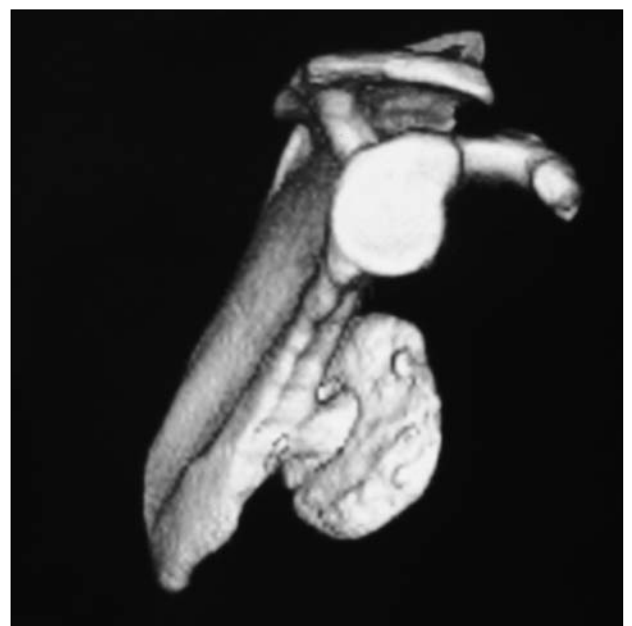

Figura 1. Tomografía computarizada tridimensional.
Vista lateral.

Recibido el 25-9-2009. Aceptado luego de la evaluación el 20-10-2009.

Correspondencia:

Dr. GUSTAVO A. BREGLIA
gustavo.breglia@cetoc.com.ar

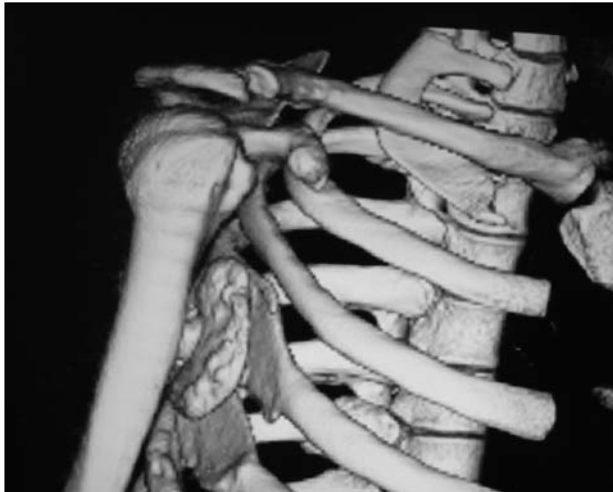

Figura 2. Tomografía computarizada tridimensional. Vista escapulotorácica.

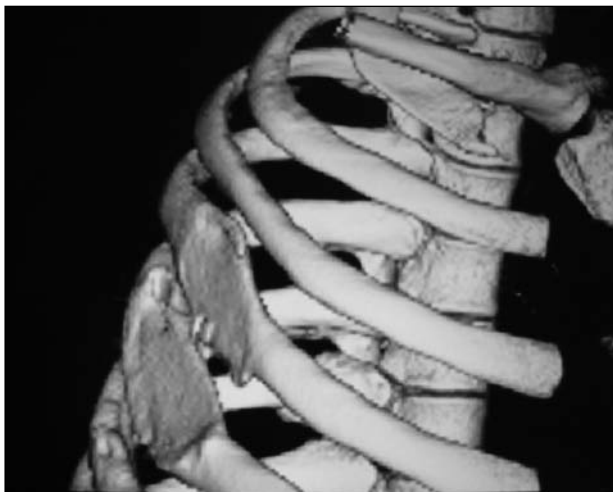

Figura 3. Vista de la impronta en la parrilla costal.

de gruesas capas musculares y es aquí donde pequeñas exostosis pueden generar sutiles fricciones.

Una causa frecuente de crujido escapular es la inflamación de las bolsas serosas que proveen el plano de deslizamiento de las estructuras escapulotorácicas. Se localizan entre el ángulo ínferomedial de la escápula y el músculo dorsal ancho. La bolsa serosa del trapecio se ubica entre este músculo y la base de la espina de la escápula y tiene particular importancia porque suministra una superficie lisa sobre la que la escápula rota. La bolsa escapulotorácica, o supraserrato, se localiza entre el músculo serrato mayor y la jaula torácica; la bolsa subescapular o infraserrato, que se ubica entre los músculos serrato mayor y subescapular, no siempre está presente.⁷

Estas estructuras pueden generar crujido con los movimientos escapulotorácicos en forma secundaria a una inflamación debida a traumatismos o movimientos repetitivos. Si bien no se ha demostrado una relación casual en su génesis, se especula que una alteración de la forma

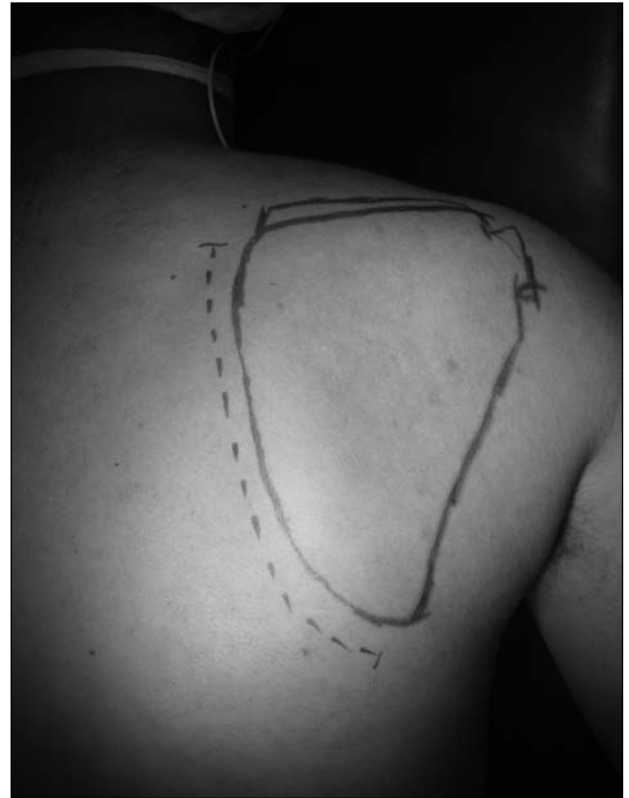

Figura 4. Vía de abordaje.

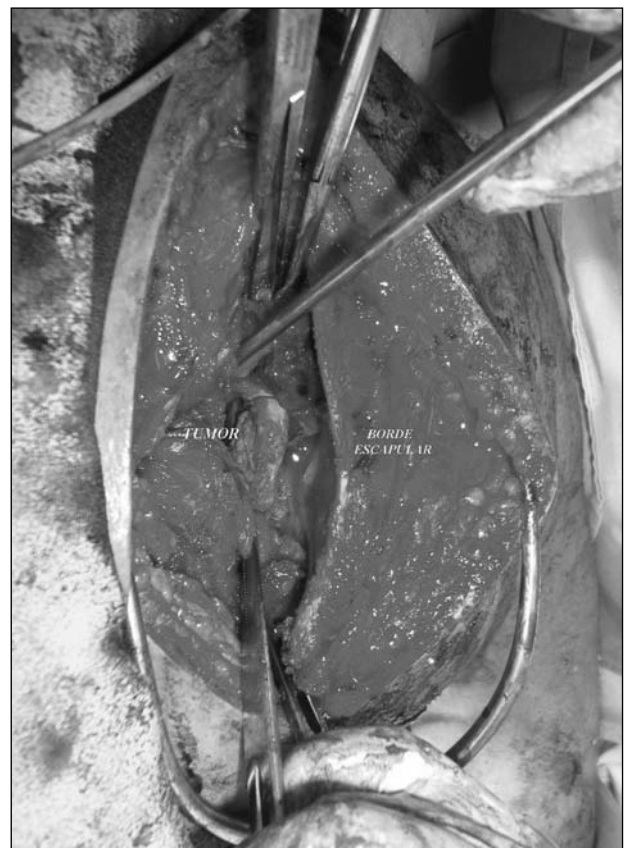


Figura 5. Vista intraoperatoria.

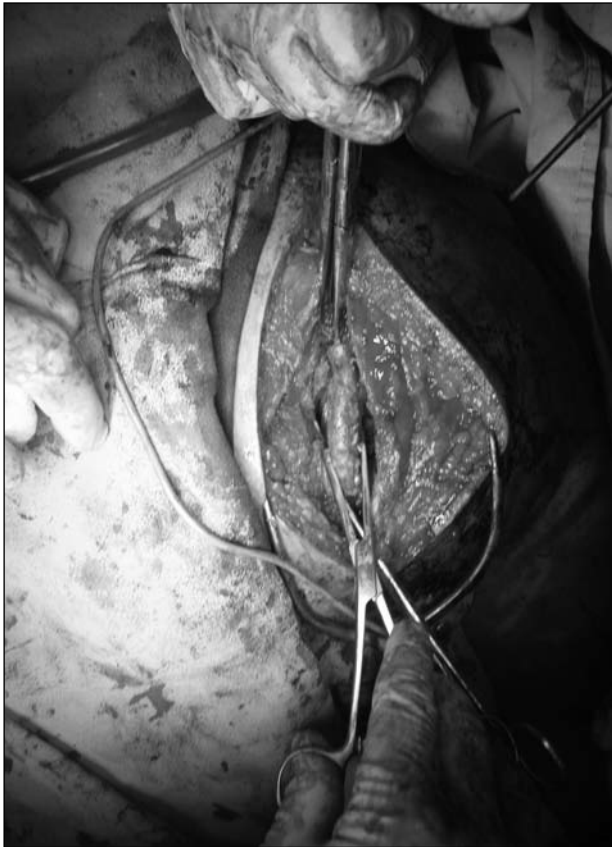

Figura 6. Extracción del tumor.

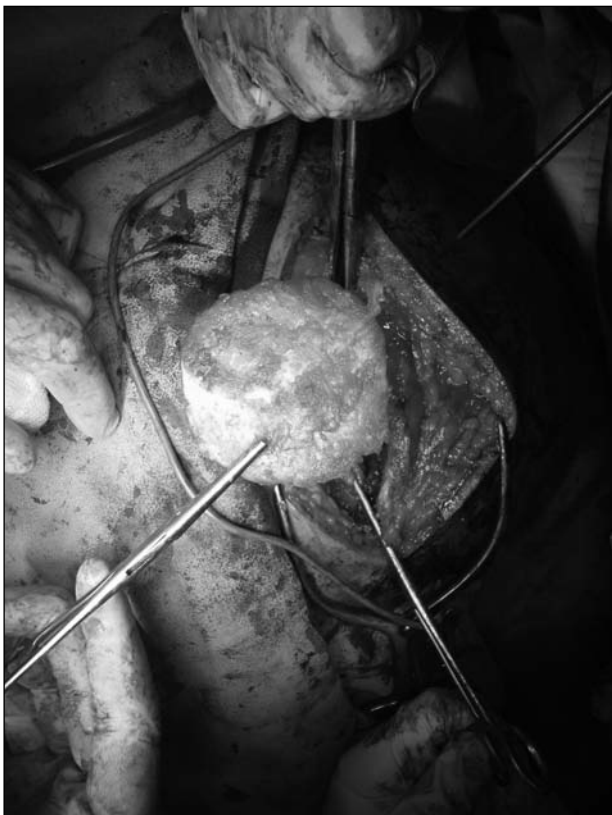

Figura 7. Extracción del tumor.

del ángulo superomedial, conocido como tubérculo de Lushka y presente en el 6% de las personas, puede predisponer a la bursitis con crujido doloroso.^{4,8}

La pérdida del control dinámico del movimiento escapular puede ocasionar este síndrome y tener diversos orígenes. La atrofia muscular por lesión nerviosa genera disminución del grosor de las masas musculares y, por ende, fricción entre las superficies óseas desprovistas de músculo trófico. La atrofia del serrato mayor después de una lesión del nervio torácico largo, así como la atrofia del subescapular en pacientes con síndrome de salida del tórax, también han sido implicadas.¹⁴

En los pacientes con patología del manguito de los rotadores o inestabilidad de la articulación glenohumeral que condiciona discinecia escapulotorácica es factible encontrar cierto grado de crepitación, a veces dolorosa, de la articulación escapulotorácica.¹³

La presencia de masas sólidas que se interponen entre la escápula y la pared de tórax es otra causa de crujido con dolor. Entre estas masas se puede citar el osteocondroma de la cara ventral de la escápula¹²; este es el tumor benigno más frecuente de la escápula y estuvo presente en el 16% de los casos en una revisión bibliográfica sobre 89 pacientes con crujido escapular.^{1,9}

Cuando el plano de deslizamiento entre las superficies óseas provistas de músculo se encuentra invadido por excrescencias óseas y tiene su génesis en la superficie escapular, el resalto es más notorio en virtud de que el plano muscular está, en parte, atrofiado por la presión que esta masa supone.

Se ha asociado con esta patología la adición de una escápula alada⁶. En principio se creía que era producida por una parálisis del serrato asociada, pero una vez reseado el tumor la escápula volvía a tener una adecuada aposición contra la pared del tórax, por lo que se concluyó que la escápula alada en estos casos se debe más a la presencia del tumor y de su tamaño, que a la parálisis del músculo.¹⁰

El elastofibroma dorsi es un seudotumor benigno que se origina en la profundidad del músculo serrato, en estrecha relación con el periostio de las costillas. Es más frecuente en la cuarta y quinta década de la vida; en una base de datos de oncología ortopédica que abarcó a 17.500 pacientes sólo 15 lo presentaron,² si bien se lo debe tener en cuenta porque comparte la localización anatómica con el osteocondroma subescapular. En cuanto a los tumores malignos o potencialmente malignos que pueden presentar crujido escapular, cabe destacar el condrosarcoma, ya que la localización escapular es la segunda más frecuente de este tumor.¹¹

El tratamiento quirúrgico mediante la resección se impone en el caso de los tumores sólidos de la cara ventral de la escápula que provocan dolor en la movilización, sobre todo en los pacientes con alta demanda funcional del hombro, como el del caso presentado. En estos

pacientes jóvenes con una alta sollicitación funcional, el uso constante del miembro condiciona un empeoramiento de los síntomas, ya que la potente acción del músculo subescapular aumenta de manera significativa el contacto entre el tumor y la parrilla costal, irritando la bolsa serosa que en general acompaña a la interfaz tumor-costilla, lo que empeora los síntomas a medida que se extiende el uso del miembro.⁵

La resección de los tumores de pequeño tamaño se puede realizar por vía artroscópica,⁵ en tanto que los tumores de mayor tamaño exigen una resección a cielo abierto, como la descrita.

Conclusiones

La escápula crujiente es una causa bastante frecuente de consulta. El osteocondroma de la cara ventral de la escápula es su origen en un 15% de los casos. Se debe realizar el diagnóstico diferencial con otras masas ocupantes del espacio escapulotorácico, como el elastofibroma dorsi y el condrosarcoma.

Se puede efectuar la resección artroscópica cuando el tamaño del tumor así lo permite, o bien la resección a cielo abierto, como se describió aquí, de acuerdo con el volumen del tumor.

Bibliografía

1. **Carlson HL, Haig AJ, Stewart DC.** Snapping scapula syndrome: three case reports and an analysis of the literature. *Arch Phys Med Rehabil* 1997;78:506-11.
2. **Chandrasekar C, Grimer R, Carter S, Tillman R, Abudu A, Davies M, Sumathi V.** Elastofibroma dorsi: an uncommon benign pseudotumour. *Sarcoma* 2008;ID 756565.
3. **Dobelle M, Paterson N.** An unusual location of an osteochondroma. *J Bone Joint Surg Am* 1939;21:781-4.
4. **Edelson JG.** Variations in the anatomy of the scapula with reference to the snapping scapula. *Clin Orthop Relat Res* 1996;322:111-5.
5. **Fukunaga S, Futani H, Yoshiya S.** Endoscopically assisted resection of a scapular osteochondroma causing snapping scapula syndrome. *W J Surg Oncol* 2007;5:37.
6. **Hulman S.** Winged scapula caused by a solitary exostosis. *Br Med J* 1955;461-2.
7. **Lazar M, Kwon Y, Rokito A.** Síndrome de chasquido escapular. Revisión de conceptos actuales. *J Bone Joint Surg Am* 2009.
8. **Milch H.** Partial scapulectomy for snapping of the scapula. *J Bone Joint Surg Am* 1962;44:1696-7.
9. **Milch H.** Partial scapulectomy for snapping of the scapula. *J Bone Joint Surg Am* 1950;32:561-6.
10. **Parsons T.** The snapping scapula and subscapular exostoses. *J Bone Joint Surg* 1973;55(2):345-9.
11. **Rockwood CA Jr, Matsen FA III, Wirth MA, Lippitt SB.** *The shoulder*. 3rd ed. Philadelphia: Saunders; 2004.
12. **Ward WG, Weaver JP, Garrett WE.** Locked scapula. A case report. *J Bone Joint Surg Am* 1989;71:1558-9.
13. **Warner JJ, Micheli LJ, Arslanian LE, Kennedy J, Kennedy R.** Scapulothoracic motion in normal shoulders and shoulders with glenohumeral instability and impingement syndrome. A study using Moiré topographic analysis. *Clin Orthop Relat Res* 1992;285:191-9.
14. **Wood VE, Verska JM.** The snapping scapula in association with the thoracic outlet syndrome. *Arch Surg* 1989;124:1335-7.