

ACTUALIZACIÓN

# Neurotizaciones extraplexuales e intraplexuales en el tratamiento de las avulsiones radiculares (C5-C6) traumáticas del plexo braquial del adulto

JORGE G. BORETTO\*, VERÓNICA ALFIE\*, MARÍA GUADALUPE THOMAS\*  
GERARDO L. GALLUCCI y PABLO DE CARLI

*\*Equipo de Plexo Braquial  
Sector de Cirugía de Mano y Miembro Superior  
Servicio de Ortopedia y Traumatología Prof. Dr. Carlos Ottolenghi, Hospital Italiano de Buenos Aires*

Las parálisis del plexo braquial del adulto son, a menudo, lesiones devastadoras que pueden llevar a una incapacidad funcional mayor, alteraciones psicológicas y estéticas y, finalmente, dificultades económicas. La función motora crítica del miembro superior está casi siempre perdida, la sensibilidad en la mano puede verse alterada y un dolor incapacitante puede aparecer posterior a estas lesiones. Suele afectar a varones jóvenes a causa, en su gran mayoría, de accidentes en moto.<sup>2,33</sup>

A principios del siglo pasado se publicaron resultados alentadores en la reconstrucción del plexo braquial. Sin embargo, esta cirugía no tuvo un verdadero auge hasta la década de 1970, cuando los cirujanos comenzaron a utilizar y aplicar los métodos descritos por Millesi y Narakas para el tratamiento de las lesiones traumáticas del plexo braquial.<sup>2,15,33</sup>

A finales de la década de los ochenta y principio de la siguiente, se informaron resultados de una reconstrucción más agresiva, usando fuentes extraplexuales para la reinnervación muscular y transferencias musculares libres en las parálisis completas del plexo braquial en adultos.<sup>9</sup>

Actualmente, un abordaje clínico preciso y los métodos de exploración permiten distinguir, a veces desde el primer mes y en todo caso antes del sexto mes, los casos posibles de recuperar la función espontáneamente, de aquellos que necesitarán técnicas de reparación nerviosa. Esta categorización debe realizarse en forma precoz, dado que, en el caso de requerir un tratamiento quirúrgico, cuanto antes se realice mejores serán los resultados.<sup>2,15,28,33</sup> Esto último está asociado, principalmente,

con el tiempo de desnervación muscular que lleva a la atrofia y degeneración de la placa neuromuscular.<sup>2</sup>

En las lesiones parciales altas (C5-C6) del plexo braquial suele observarse una parálisis de la flexión del codo (bíceps braquial, braquial anterior y supinador largo); y de la abducción y rotación externa del hombro (deltoides, supraespinoso, infraespinoso y redondo menor). La recuperación de la flexión del codo es la prioridad en el tratamiento de estas lesiones y la restitución de la abducción y estabilidad del hombro son objetivos secundarios.<sup>2,15,29,33</sup>

El tratamiento quirúrgico de las lesiones supraclaviculares del plexo braquial se enfrenta casi siempre a una relación inadecuada entre un número insuficiente de raíces disponibles no avulsionadas y una cantidad importante de músculos por reinervar. A pesar de ello, en el caso de extremos radiculares proximales no avulsionados, la técnica utilizada ha sido, por mucho, la interposición de injertos libres de nervio entre el muñón radicular proximal y los troncos plexuales.<sup>1,3</sup> Sin embargo, en caso de avulsión radicular se propuso, hace ya algunas décadas, la utilización de nervios extraplexuales (parálisis completa) o intraplexuales (parálisis parcial) como fuente de reinnervación. Esta técnica, denominada transferencia nerviosa o neurotización, consiste en aislar un nervio donante vecino no lesionado, seccionarlo y suturarlo directamente, o por medio de un injerto, a un nervio sin función (Fig. 1).<sup>36</sup> Los resultados alentadores de estas técnicas han hecho progresar las técnicas de reconstrucción de las lesiones del plexo braquial y desde la primera descripción de Lurje, en 1948, se han utilizado diferentes nervios para el tratamiento de las avulsiones en esa estructura.<sup>38</sup>

El objetivo de este trabajo es realizar una revisión de la bibliografía y comparar los resultados obtenidos y las complicaciones informadas de las técnicas de transferencias nerviosas para el tratamiento de las lesiones del plexo

Recibido el 4-11-2009.

Correspondencia:

Dr. JORGE G. BORETTO

jorge.boretto@hospitalitaliano.org.ar

braquial y definir, según estos criterios, un esquema terapéutico específico para las lesiones altas (C5-C6) en caso de avulsiones radiculares.

**Desarrollo**

En las transferencias nerviosas es necesario respetar diferentes principios para obtener óptimos resultados.<sup>36,38</sup>

En primer lugar, sólo puede utilizarse un fascículo o una rama nerviosa prescindible. Otro principio para tener en cuenta es que la transferencia de nervios sinérgicos es ideal, ya que facilita la rehabilitación motora posoperatoria. Con respecto a la selección de los nervios donantes, estos deben encontrarse lo más cercanos posible al nervio receptor y, aún mejor, a la placa motora del músculo por reinervar. Este último principio tiene por objetivo evitar la utilización de injertos de nervios y disminuir el período de desnervación muscular.

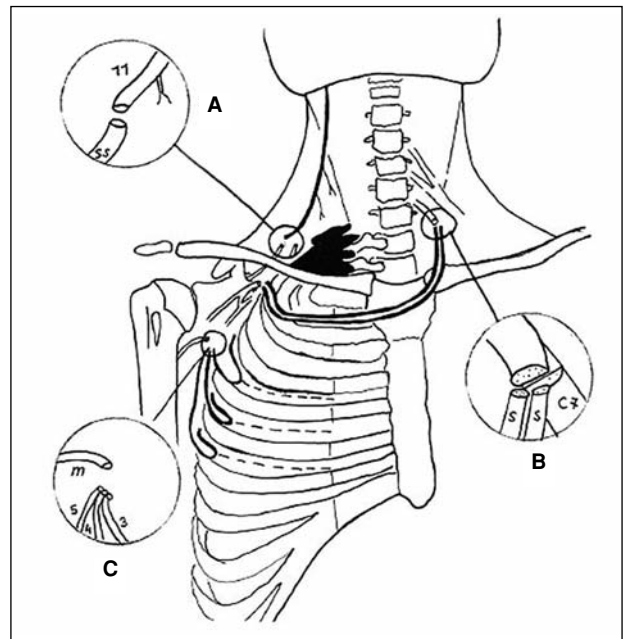
De manera ideal, para una reinervación motora debería utilizarse un nervio motor y que contenga un número de fibras nerviosas similar al del nervio receptor. Por último, y no menos importante, la sutura del nervio transferido debe ser terminoterminal. Aunque existen informes de suturas terminolaterales, su eficacia es controvertida.<sup>36</sup>

Los principales nervios utilizados como transferencias en el tratamiento de las lesiones del plexo braquial se muestran en la Tabla 1.

**Tabla 1.** Principales nervios utilizados en las neurotizaciones

Fuentes extraplexuales	Fuentes intraplexuales
Nervio espinal accesorio (XI par craneal)	Rama medial del músculo pectoral mayor
Nervios intercostales	Fascículos del nervio cubital
Nervio frénico	Rama motora de la porción larga del tríceps
Raíz C7 contralateral	

El nervio espinal accesorio es, después de los intercostales, el más utilizado en las transferencias nerviosas. Su origen es extraplexual, por lo que puede usarse en las lesiones extensas del plexo braquial. Además, cumple con el principio de ser un nervio motor puro, ya que contiene unas 2.000 fibras motoras mielinizadas.<sup>23</sup> Funcionalmente, el nervio espinal accesorio provee la principal inervación del músculo trapecio; en el 75% de los casos es su única fuente de inervación. Por lo tanto, es muy importante, al transferir este nervio, respetar las ramas proximales para evitar la desnervación completa del trapecio. Por su localización permite una coaptación

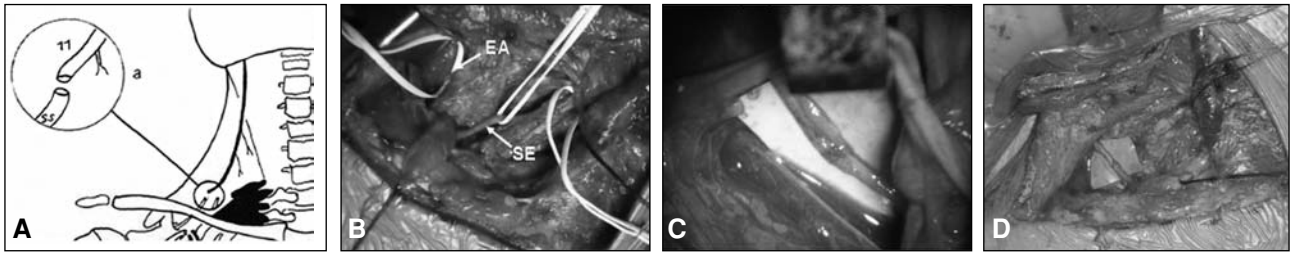


**Figura 1.** Ejemplos de transferencia de nervios en las parálisis del plexo braquial. **A.** Nervio espinal accesorio (XI par) al nervio supraescapular. **B.** Fascículos motores de la raíz C7 contralateral. **C.** Nervios intercostales suturados directamente al nervio musculocutáneo o al nervio del tríceps.

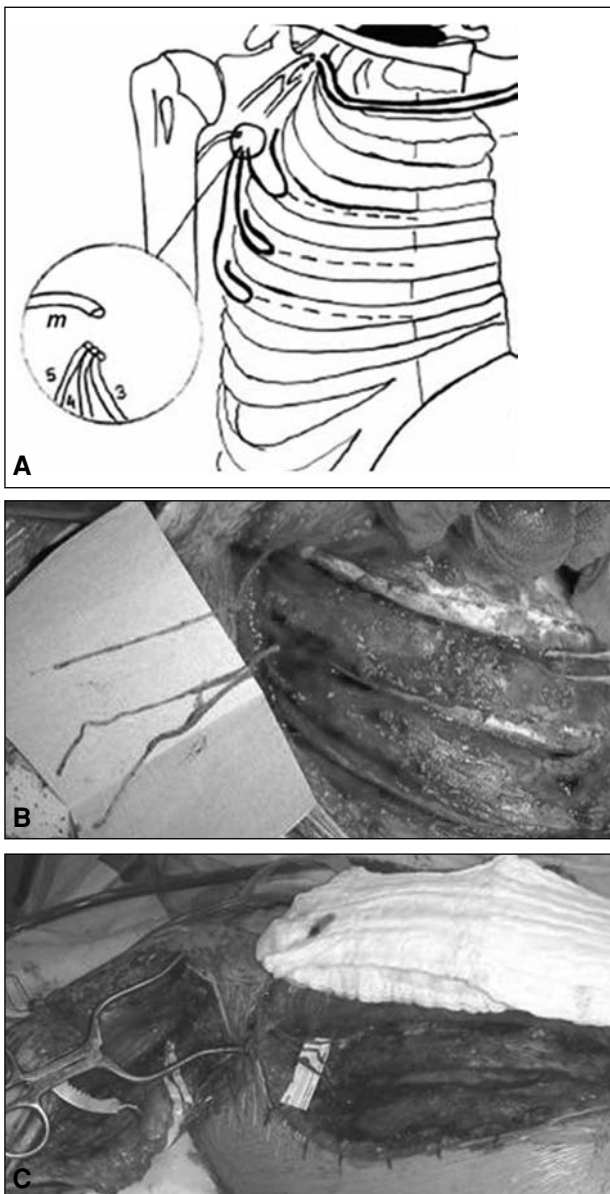
directa al nervio supraescapular sin la utilización de injerto de nervio, aunque ha sido utilizado ampliamente como fuente de axones para el nervio musculocutáneo por medio de la interposición de injerto de nervio para la recuperación de la flexión del codo (Fig. 2).

Los nervios intercostales son los nervios donantes más utilizados para la reconstrucción del plexo braquial. Son seleccionados a menudo debido a la escasa pérdida de función que resulta del uso de dos a cuatro nervios intercostales y al hecho de la relativa longitud del nervio que puede ser movilizado desde la pared costal anterior. Estos nervios tienen, al igual que el espinal accesorio, un origen extraplexual, por lo que pueden utilizarse en las lesiones totales del plexo braquial. La porción motora del nervio intercostal contiene 500 a 700 fibras motoras mielinizadas.<sup>23</sup> La utilización de su porción motora para la transferencia directa a un nervio receptor genera resultados superiores al uso del nervio motor-sensitivo con interposición de un injerto de nervio. Aunque los nervios intercostales han sido transferidos a diversos nervios, como el radial, el axilar y el torácico largo, la aplicación más común es la reconstrucción de la flexión del codo mediante la neurotización del nervio musculocutáneo (Fig. 3).<sup>25</sup>

La utilización del nervio frénico fue informada por primera vez por Gu<sup>12</sup> en 1996 y ha sido adoptado desde entonces por diferentes cirujanos. Aunque nace, principalmente, de las raíces del plexo cervical (C3, C4 y C5),



**Figura 2.** A. Diagrama de la transferencia del nervio espinal accesorio al nervio supraescapular. B. Identificación intraoperatoria del nervio supraescapular (SE) y del nervio espinal accesorio (EA). C. Visión bajo microscopio de la sutura terminoterminal. D. Sutura terminoterminal sin tensión entre ambos nervios.



**Figura 3.** A. Diagrama de la transferencia de tres nervios intercostales al nervio musculocutáneo. B. Disección de los nervios intercostales 3, 4 y 5 desde la línea axilar anterior hasta la cara anterior del tórax. C. Sutura terminoterminal al nervio musculocutáneo, a través de un túnel subcutáneo a nivel de la axila.

puede estar comprometido en las lesiones altas del plexo braquial, por lo que no siempre está disponible como una fuente de axones motores. Sin embargo, presenta dos importantes desventajas para tener en cuenta. Primero, sólo una longitud relativamente corta está disponible a través del clásico abordaje supraclavicular, por lo que la mayoría de las veces el nervio debe ser prolongado con un injerto de nervio. La segunda desventaja es que su uso conlleva una disminución de la función pulmonar, al menos temporal.<sup>8,20</sup> Por estas razones, la mayoría de los autores no recomiendan el uso de este nervio en los niños susceptibles de padecer infecciones respiratorias recurrentes y en los adultos con afecciones cardíacas o pulmonares.<sup>24</sup>

En los pacientes que tienen preservada la función de las raíces C8 y T1 y el tronco inferior, la función del nervio pectoral medial suele estar respetada y provee inervación al músculo pectoral menor y al haz externo del pectoral mayor.<sup>30</sup> Esencialmente es un nervio motor localizado en una posición que permite la sutura directa al nervio musculocutáneo.<sup>4,14</sup> La pérdida funcional que produce su transferencia es mínima. Sin embargo, debe tenerse en cuenta que su utilización puede contraindicar una futura transferencia muscular del pectoral mayor para aumentar o reconstruir la flexión del codo.

Gu y cols.<sup>13</sup> introdujeron el uso de la transferencia parcial o total de la raíz C7 contralateral. Estudios anatómicos sugieren que la porción posterior de la raíz C7 contiene la mayor concentración de axones motores; no obstante, la porción anterolateral contiene suficiente concentración para el propósito de una transferencia de nervio, con menor riesgo de déficit en el miembro donante.<sup>39</sup> Aunque esta técnica está ganando popularidad, existen escasos estudios sobre la recuperación del miembro lesionado a largo plazo.<sup>5,11</sup> Los resultados de varias series señalan que el uso de C7 contralateral no es consistentemente eficaz en restituir la función motora en la mayoría de los pacientes.<sup>10,32</sup> Además de generar un trauma quirúrgico en el plexo braquial sano, la principal desventaja de esta técnica es la necesidad de un injerto de nervio extremadamente largo para realizar la neurotización.

La utilización parcial del nervio cubital (fascículos del cubital anterior o flexores cubitales de los dedos) es la transferencia más reciente, y también la más utilizada

para reconstruir la flexión del codo mediante la reinervación del bíceps braquial (Fig. 4).<sup>27, 34</sup> Dado que el nervio cubital está formado por las raíces inferiores del plexo braquial, esta técnica puede utilizarse en parálisis parciales altas C5-C6 y, con algún recaudo, en las C5-C6-C7. Técnicamente, la disección de los fascículos (casi siempre 2) del nervio cubital se realiza a nivel del nervio motor del bíceps braquial, lo que permite una sutura terminoterminal sin tensión. La desventaja teórica que tendría esta técnica es el debilitamiento que podría producir en la masa flexopronadora, lo que contraindicaría su transferencia secundaria (técnica de Steindler) para aumentar la fuerza de flexión del codo.

Finalmente, la rama motora de la porción larga del tríceps para reinervar el nervio axilar se ha utilizado en pacientes con lesiones del plexo braquial altas C5-C6 o del tronco superior, con resultados promisorios. La posición de esta rama permite la sutura directa terminoterminal con el nervio axilar a nivel del cuadrilátero de Velpeau (Fig. 5).<sup>6,17,37</sup> La principal desventaja, teórica, de esta técnica es el debilitamiento que se produce en la extensión del codo.

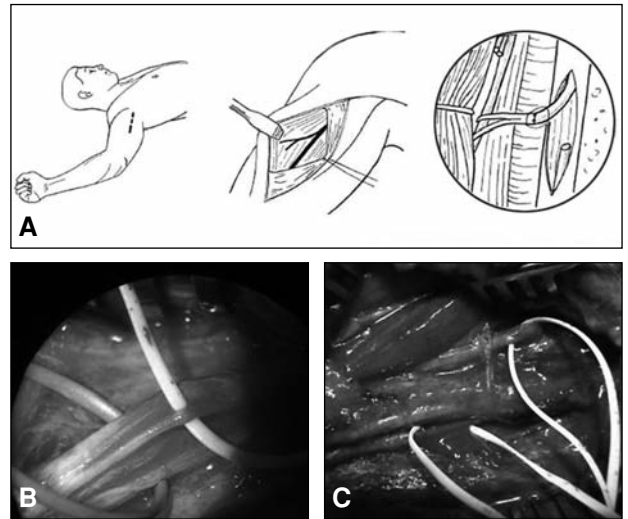
**Tratamiento de las parálisis por avulsión radicular C5-C6 del plexo braquial**

En las lesiones aisladas de las raíces C5-C6 del plexo braquial, el objetivo principal del tratamiento es recuperar la flexión de codo y la abducción y rotación externa del hombro, como ya se mencionó.

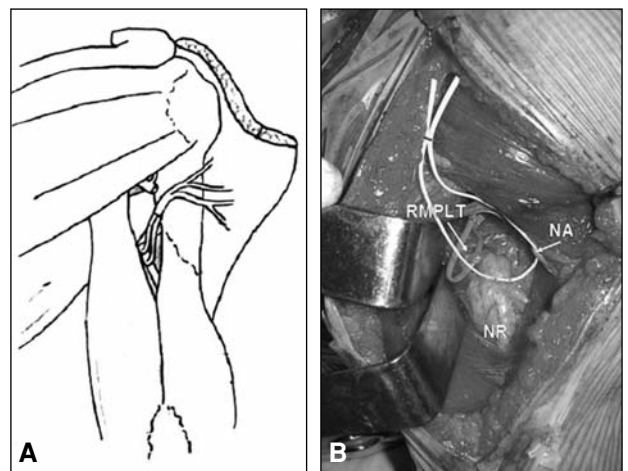
Cuando se analiza la bibliografía se observa que, aunque los principales nervios utilizados para las transferencias recién se describieron, los nervios más usados en la reconstrucción de la flexión del codo son el espinal accesorio y los intercostales.<sup>1-3,23,25,31,35</sup> Sin embargo, desde la descripción de Oberlin de la transferencia de fascículos del nervio cubital al nervio del bíceps, los resultados de esta técnica han sido muy promisorios.<sup>6,18,27,34</sup>

En general, la recuperación de la flexión del codo con la utilización del espinal accesorio resulta en un 75% de pacientes con fuerza  $\geq$  M3 según la escala del *British Medical Research Council* (BMRC), y cae a un 29% cuando se toman en cuenta sólo los resultados  $\geq$  M4. Por su parte, los intercostales logran resultados similares al espinal accesorio y alcanzan 72% de los casos de fuerza  $\geq$  M3. Sin embargo, muestra una diferencia significativa con respecto al espinal accesorio en los casos de recuperación  $\geq$  M4 y alcanza hasta 41% de los casos.<sup>23</sup> El tiempo de reinervación del bíceps con estas dos técnicas es significativamente menor para los intercostales: 8 meses para estos últimos y 11,5 meses para el nervio espinal accesorio, en promedio.<sup>35</sup>

Con respecto a la técnica de Oberlin, la recuperación de la fuerza de flexión del codo es mayor que con las técnicas mencionadas; los resultados varían  $\geq$  M4 entre el 60% y el 90% de los casos.<sup>6,18,34</sup> El tiempo promedio de



**Figura 4. A.** Diagrama de la técnica de Oberlin (transferencia de fascículos del nervio cubital al nervio del bíceps). **B.** Disección microquirúrgica de un fascículo del nervio cubital después de realizar la epineurotomía longitudinal. **C.** Sutura terminoterminal del fascículo del nervio cubital al nervio del bíceps.



**Figura 5. A.** Diagrama de la transferencia de la rama de la porción larga del tríceps al nervio axilar. **B.** Disección intraoperatoria de la rama de la porción larga del tríceps (RMPLT) del nervio radial (NR) y el nervio axilar (NA).

reinervación del bíceps braquial con esta técnica ha sido de 6 meses. En un estudio comparativo entre la utilización de intercostales y la técnica de Oberlin, esta última dio mejores resultados en la reconstrucción de la flexión de codo.<sup>7</sup> Por otro lado, este estudio mostró también que el tiempo preoperatorio mayor a 6 meses y la edad mayor de 30 años son factores pronósticos negativos para la utilización de los nervios intercostales.

El objetivo secundario en el tratamiento de las parálisis C5-C6 es, como ya se mencionó, la restitución de la abducción y la rotación externa del hombro. Esto tiene como objetivo no sólo recuperar la movilidad de la articu-

lación glenohumeral sino, además, brindar estabilidad, la cual evita el desplazamiento humeral proximal y la consiguiente pérdida de fuerza de flexión del codo. Para cumplir este objetivo, la principal transferencia utilizada ha sido el nervio espinal accesorio al nervio supraescapular.<sup>1,3,23</sup> Esta transferencia brinda resultados satisfactorios, con restitución de la fuerza de abducción  $\geq$  M3 en más del 90% de los casos.<sup>1,3,23</sup> Sin embargo, la reinervación doble del hombro ha sido recomendada por diferentes autores<sup>6,17,19,37</sup> para proporcionar mayor fuerza y amplitud de movimiento de la abducción. La asociación de transferencias para el hombro propuesta es, por un lado, el nervio espinal accesorio al nervio supraescapular y, por el otro, la rama de la porción larga del tríceps a la rama anterior motora del nervio circunflejo. Esta doble reinervación proporciona resultados en la fuerza de abducción y de rotación externa  $\geq$  M4 en el 60% a 90% de los casos.<sup>6,17,19</sup>

Aunque se informó acerca de numerosas asociaciones y variantes en la transferencia de nervios para la reconstrucción de las lesiones C5-C6, principalmente en la reinervación del nervio supraescapular y axilar, es importante tomar en cuenta los principios técnicos ya mencionados sobre las transferencias para poder definir un esquema útil y con resultados satisfactorios en el tratamiento de estas lesiones.

En primer lugar, entre las diferentes opciones que brindan resultados similares, la elección de una técnica quirúrgica debería basarse en la facilidad para realizarla y en la seguridad que brinde. Por otro lado, la sutura de la transferencia debería realizarse lo más cerca posible del músculo por reinervar y tratar de evitar el injerto de nervio. La recuperación de la función motora debería efectuarse mediante la transferencia de nervios con fibras motoras.

## Tratamiento posoperatorio y rehabilitación

El objetivo principal de todo tratamiento de rehabilitación es recuperar la función. Para ello, en las cirugías de transferencias nerviosas el terapeuta deberá tener un conocimiento minucioso de la anatomía funcional considerando la inervación motora específica de estas transferencias.<sup>16</sup> El programa de rehabilitación posterior debe incluir el fortalecimiento muscular con énfasis en el balance muscular, la reeducación, el mapeo cortical y los patrones motores normales.

La posición y el período de inmovilización posoperatorio van a depender del tipo y la tensión de las suturas de la reconstrucción quirúrgica.

La fase temprana de rehabilitación es similar a los programas para la reparación nerviosa o el injerto de nervio. El objetivo principal es recuperar o mantener la amplitud de movimiento después del período de inmovilización. Esta primera etapa de tratamiento comienza con un programa de ejercicios pasivos que se indican de 4 a 6 veces por día para mantener la movilidad pasiva completa de

todo el miembro superior, y controlar el edema, el dolor y el tratamiento de la cicatriz.

En una segunda etapa, que comienza desde el primer signo de reinervación muscular, se realiza la fase de reeducación muscular. Aunque el número de axones motores y el grado de inervación muscular son factores que influyen en la recuperación de la fuerza muscular, la importancia de los cambios y la plasticidad corticales para optimizar los resultados no puede subestimarse. Los cambios corticales ocurren después de una lesión nerviosa y continúan a través del proceso de desnervación y reinervación.<sup>21,22</sup> Es muy importante reconocer este proceso para la rehabilitación después de una transferencia nerviosa.

Las técnicas de reeducación usadas van a depender de la cirugía realizada, considerando que la contracción del músculo reinervado se inicia con la contracción del músculo dador.<sup>26</sup> Por ejemplo, cuando la reconstrucción de la flexión de codo está dada por fascículos del nervio cubital al nervio del bíceps, la contracción de este último se inicia con la flexión y la desviación cubital de la muñeca (Fig. 6).

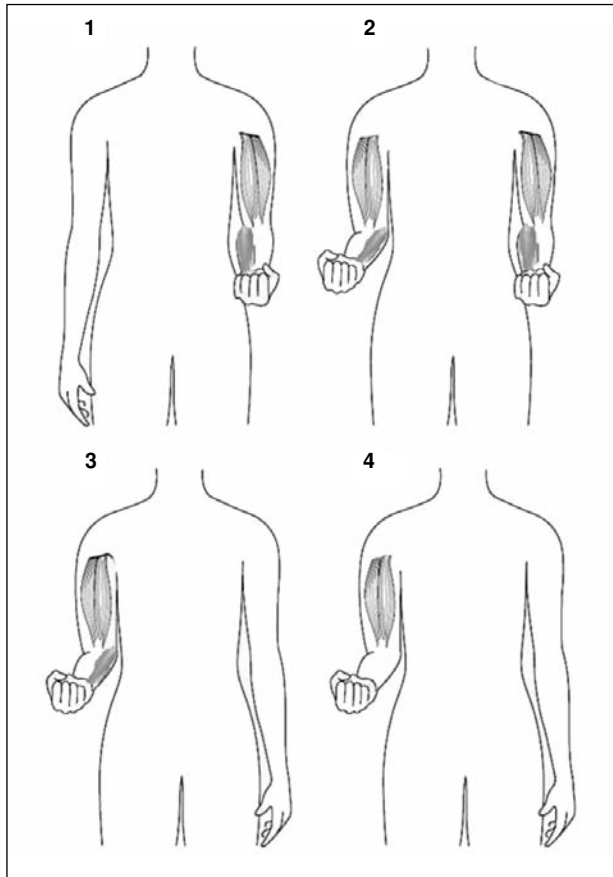
Se deben efectuar pocas repeticiones de corta duración varias veces por día para evitar la fatiga muscular.<sup>26</sup> El entrenamiento de la reeducación inicial se realiza en posiciones de gravedad eliminada. Una vez que el paciente logra completar la amplitud de movimiento, se aplican pequeñas resistencias en la misma posición progresando en forma paulatina a posiciones antigravitatorias de manera asistida.<sup>16,26</sup>

El paciente deberá, entonces, establecer nuevos patrones sensoriomotores. Para esto, las técnicas de reeducación que incluyan *biofeedback* visual, auditivo y palpatorio facilitan el proceso de reaprendizaje.<sup>16,26</sup> Se utilizan ejercicios bilaterales para facilitar la percepción de la contracción normal del miembro contralateral y el trabajo frente al espejo.

Finalmente, el tratamiento de rehabilitación en cirugías de transferencias nerviosas debe apuntar a la formación y el registro cortical de nuevos patrones de movimientos y un adecuado balance muscular.<sup>16,26</sup> Teniendo en cuenta los tiempos prolongados en el tratamiento de rehabilitación es de fundamental importancia una relación armónica entre médico, paciente, familiares y terapeuta.

## Conclusiones

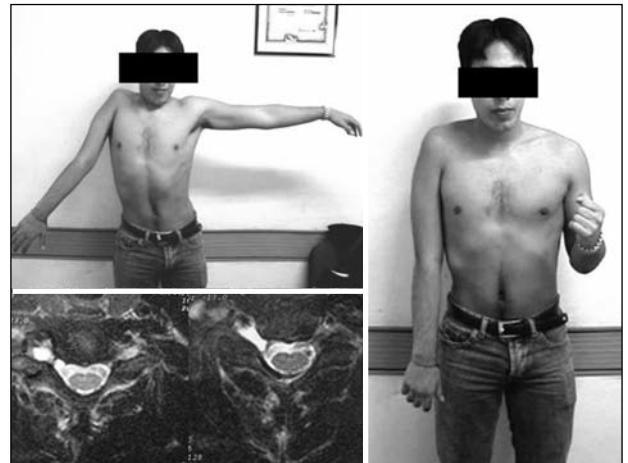
Las lesiones aisladas de las raíces C5-C6 pueden requerir transferencias de nervios en los casos en que los pacientes son vistos tardíamente, cuando la lesión es demasiado proximal o si existe avulsión de las raíces. En estos pacientes, la función de la mano, y la extensión de la muñeca y del codo suelen estar respetadas. Como ya se mencionó, el plan reconstructivo sería, en primer lugar, restituir la flexión del codo y, secundariamente, la abducción y la rotación externa del hombro.



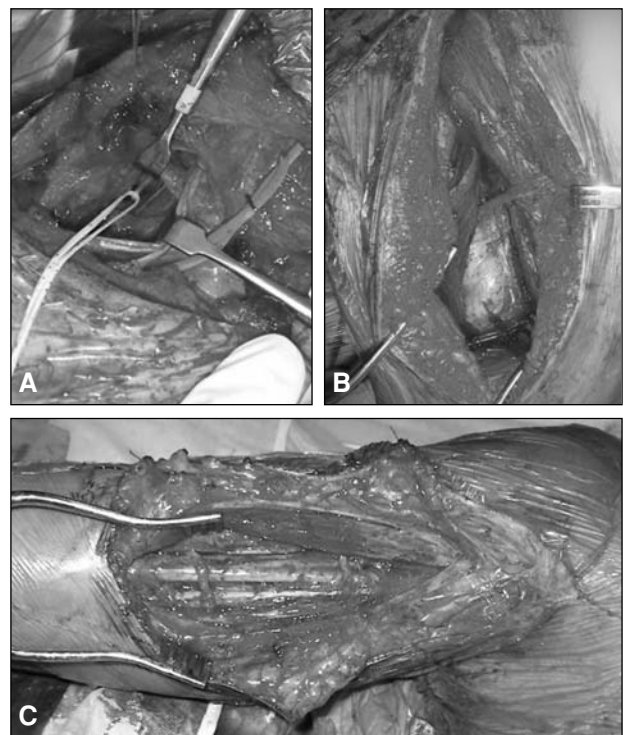
**Figura 6.** Para facilitar el reaprendizaje, la reeducación después de una transferencia de nervio motora comienza con la contracción del lado sano contralateral. Después de una transferencia parcial del nervio cubital al nervio del bíceps (Oberlin), se le solicita al paciente que realice, en el lado sano, la contracción de la masa flexopronadora y simultáneamente contraiga el bíceps braquial (1). Esta acción se combina con la contracción bilateral de la masa flexopronadora y del bíceps braquial (2). Posteriormente, la contracción se aísla sólo al lado afectado (3). Una vez que el paciente ha recuperado suficiente fuerza en el músculo reinervado, el objetivo es disociarlo de los músculos dadores de la innervación (4).

De acuerdo con la revisión de la bibliografía y los resultados recién expuestos, la flexión del codo puede ser restituida mediante la transferencia de fascículos del nervio cubital al nervio del bíceps braquial. Con respecto al hombro, la abducción puede ser reconstruida por la transferencia de la rama del nervio radial para la porción larga del tríceps al nervio axilar y finalmente la abducción y rotación externa a través de la transferencia del nervio espinal accesorio al nervio supraescapular (Fig. 7).

Esta opción terapéutica, aunque no es el método de referencia, cumple con los principios de las transferencias de nervios y ha mostrado, en las últimas publicaciones, resultados satisfactorios en la restitución funcional del miembro superior paralizado (Fig. 8 y 9). Para maxi-



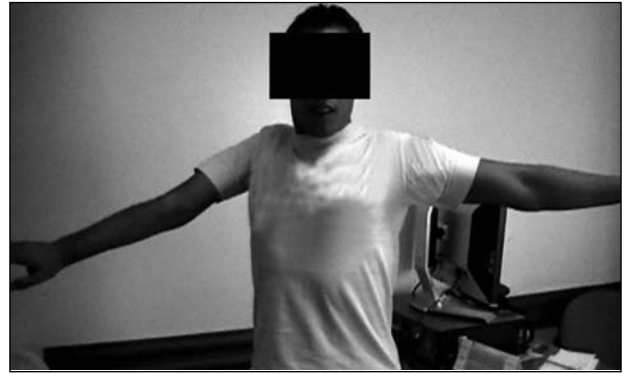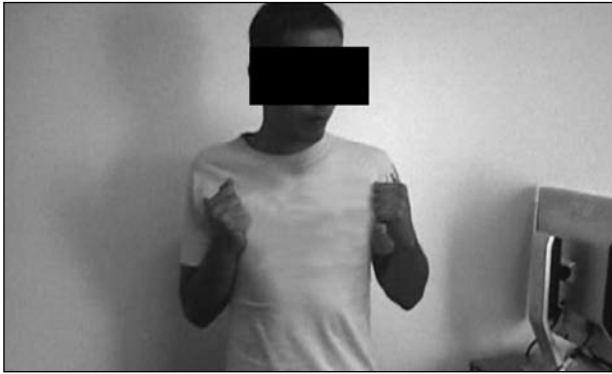**Figura 7.** Paciente de 20 años con parálisis de plexo braquial C5-C6. Presenta déficit de la flexión del codo, la abducción y la rotación externa del hombro. En la resonancia magnética se observan los mielomeningoceles a nivel C5-C6.



**Figura 8.** Triple transferencia nerviosa para la restitución funcional a los 5 meses después del traumatismo causal.

**A.** Transferencia del nervio espinal accesorio al supraescapular. **B.** Transferencia de la rama de la porción larga del tríceps al nervio axilar. **C.** Transferencia de un fascículo del nervio cubital al nervio del bíceps y otro fascículo al nervio del braquial anterior.

mizar esta función, el programa de rehabilitación debe incluir la reeducación motora a fin de iniciar el reclutamiento de los músculos débiles reinervados y establecer nuevos patrones motores y de mapeo cortical.



**Figura 9.** Dos años de evolución posoperatoria. Recuperación de la flexión completa del codo con fuerza M4. Recuperación de la abducción del hombro a 60°.

### Bibliografía

1. **Alnot JY, Daunois O, Oberlin C, Bleton R.** Total paralysis of the brachial plexus caused by supra-clavicular lesions. *Rev Chir Orthop Reparatrice Appar Mot* 1992;78:495-504.
2. **Allieu Y, Chammas M, Meyer Zu Reckendorf G.** *Paralysies traumatiques du plexus brachial de l'adulte.* Paris: Elsevier; 1996. p. 12.
3. **Allieu Y, Chammas M, Picot MC.** Paralysis of the brachial plexus caused by supraclavicular injuries in the adult. Long-term comparative results of nerve grafts and transfers. *Rev Chir Orthop Reparatrice Appar Mot* 1997;83:51-9.
4. **Aszmann OC, Rab M, Kamolz L, Frey M.** The anatomy of the pectoral nerves and their significance in brachial plexus reconstruction. *J Hand Surg Am* 2000;25:942-7.
5. **Bertelli JA, Ghizoni MF.** Contralateral motor rootlets and ipsilateral nerve transfers in brachial plexus reconstruction. *J Neurosurg* 2004;201:770-8.
6. **Bertelli JA, Ghizoni MF.** Reconstruction of C5 and C6 brachial plexus avulsion injury by multiple nerve transfers: spinal accessory to suprascapular, ulnar fascicles to biceps branch, and triceps long or lateral head branch to axillary nerve. *J Hand Surg Am* 2004;29:131-9.
7. **Chalidapong P, Sananpanich K, Kraisarin J, Bumroongkit C.** Pulmonary and biceps function after intercostal and phrenic nerve transfer for brachial plexus injuries. *J Hand Surg Br* 2004;29:8-11.
8. **Chammas M, Allieu Y.** Free muscle transfer in brachial plexus palsy. *Tech Hand Up Extrem Surg* 1999;3: 23-31.
9. **El-Gammal TA, Fathi NA.** Outcomes of surgical treatment of brachial plexus injuries using nerve grafting and nerve transfers. *J Reconstr Microsurg* 2002;18:7-15.
10. **Gu Y, Xu J, Chen L, Wang H, Hu S.** Long term outcome of contralateral C7 transfer: a report of 32 cases. *Chin Med J (Engl)* 2002;115: 866-8.
11. **Gu YD, Ma MK.** Use of the phrenic nerve for brachial plexus reconstruction. *Clin Orthop Relat Res* 1996;119-21.
12. **Gu YD, Zhang GM, Chen DS, Yan JG, Cheng XM, Chen L.** Seventh cervical nerve root transfer from the contralateral healthy side for treatment of brachial plexus root avulsion. *J Hand Surg Br* 1992;17:518-21.
13. **Hansasuta A, Tubbs RS, Grabb PA.** Surgical relationship of the medial pectoral nerve to the musculocutaneous nerve: a cadaveric study. *Neurosurgery* 2001;48:203-6; discussion.
14. **Hentz V.** Adult and obstetrical brachial plexus injuries. In: Slutsky D, Hentz V. *Peripheral Nerve Surgery.* Philadelphia: Elsevier; 2006. p. 299-317.
15. **Kinlaw D.** Pre-/postoperative therapy for adult plexus injury. *Hand Clin* 2005;21:103-8.
16. **Leechavengvongs S, Witoonchart K, Uerpaiojkit C, Thuvasethakul P.** Nerve transfer to deltoid muscle using the nerve to the long head of the triceps, part II: a report of 7 cases. *J Hand Surg Am* 2003;28: 633-8.
17. **Leechavengvongs S, Witoonchart K, Uerpaiojkit C, Thuvasethakul P, Ketmalasiri W.** Nerve transfer to biceps muscle using a part of the ulnar nerve in brachial plexus injury (upper arm type): a report of 32 cases. *J Hand Surg Am* 1998;23:711-6.
18. **Leechavengvongs S, Witoonchart K, Uerpaiojkit C, Thuvasethakul P, Malungpaishrope K.** Combined nerve transfers for C5 and C6 brachial plexus avulsion injury. *J Hand Surg Am* 2006;31:183-9.

19. **Luedemann W, Hamm M, Blomer U, Samii M, Tatagiba M.** Brachial plexus neurotization with donor phrenic nerves and its effect on pulmonary function. *J Neurosurg* 2002;96:523-6.
20. **Malessy MJ, Thomeer RT, van Dijk JG.** Changing central nervous system control following intercostal nerve transfer. *J Neurosurg* 1998;89:568-74.
21. **Malessy MJ, van der Kamp W, Thomeer RT, van Dijk JG.** Cortical excitability of the biceps muscle after intercostal-to-musculocutaneous nerve transfer. *Neurosurgery* 1998;42:787-94; discussion.
22. **Merrell GA, Barrie KA, Katz DL, Wolfe SW.** Results of nerve transfer techniques for restoration of shoulder and elbow function in the context of a meta-analysis of the English literature. *J Hand Surg Am* 2001;26:303-14.
23. **Midha R.** Nerve transfers for severe brachial plexus injuries: a review. *Neurosurg Focus* 2004;16: E5.
24. **Minami M, Ishii S.** Satisfactory elbow flexion in complete (preganglionic) brachial plexus injuries: produced by suture of third and fourth intercostal nerves to musculocutaneous nerve. *J Hand Surg Am* 1987;12:1114-8.
25. **Novak CB.** Rehabilitation following motor nerve transfers. *Hand Clin* 2008;24:417-23.
26. **Oberlin C, Beal D, Leechavengvongs S, Salon A, Dauge MC, Sarcy JJ.** Nerve transfer to biceps muscle using a part of ulnar nerve for C5-C6 avulsion of the brachial plexus: anatomical study and report of four cases. *J Hand Surg Am* 1994;19:232-7.
27. **Palazzi Coll S, Caceres Lucero J.** Lesiones del plexo braquial en el adulto. Parte 1. *Rev Asoc Argent Ortop Traumatol* 2000; 65:67-75.
28. **Palazzi Coll S, Caceres Lucero J.** Lesiones del plexo braquial en el adulto. Parte 2. *Rev Asoc Argent Ortop Traumatol* 2000; 65:148-55.
29. **Samardzic M, Grujicic D, Rasulic L, Bacetic D.** Transfer of the medial pectoral nerve: myth or reality? *Neurosurgery* 2002; 20:1277-82.
30. **Songcharoen P, Mahaisavariya B, Chotigavanich C.** Spinal accessory neurotization for restoration of elbow flexion in avulsion injuries of the brachial plexus. *J Hand Surg Am* 1996;21:387-90.
31. **Songcharoen P, Wongtrakul S, Mahaisavariya B, Spinner RJ.** Hemi-contralateral C7 transfer to median nerve in the treatment of root avulsion brachial plexus injury. *J Hand Surg Am* 2002;26:1058-64.
32. **Spinner R, Shin A, Bishop A.** Update on brachial plexus surgery in adults. *Curr Op Orthop* 2004;15:203-14.
33. **Teboul F, Kakkar R, Ameer N, Beaulieu JY, Oberlin C.** Transfer of fascicles from the ulnar nerve to the nerve to the biceps in the treatment of upper brachial plexus palsy. *J Bone Joint Surg Am* 2004;86-A:1485-90.
34. **Waikakul S, Wongtragul S, Vanadurongwan V.** Restoration of elbow flexion in brachial plexus avulsion injury: comparing spinal accessory nerve transfer with intercostal nerve transfer. *J Hand Surg Am* 1999;24:571-7.
35. **Weber R, Mackinnon S.** Upper extremity nerve transfers. In: Slutsky D, Hent V. *Peripheral Nerve Surgery*. Philadelphia: Elsevier; 2006. p. 89-108.
36. **Witoonchart K, Leechavengvongs S, Uerpairojkit C, Thuvasethakul P, Wongnopsuwan V.** Nerve transfer to deltoid muscle using the nerve to the long head of the triceps, part I: an anatomic feasibility study. *J Hand Surg Am* 2002;28:628-32.
37. **Wood MB, Murray PM.** Heterotopic nerve transfers: recent trends with expanding indication. *J Hand Surg Am* 2007;23:397-408.
38. **Xu JG, Wang H, Hu SN, Gu YD.** Selective transfer of the C7 nerve root: an experimental study. *J Reconstr Microsurg* 2004;20:463-70; discussion.