

# Megaespaciador artesanal de fémur total

## Presentación de un caso y revisión bibliográfica

GABRIEL NAZUR, JAVIER DAL LAGO,  
DIEGO MANA PASTRIAN, GERMÁN GARABANO y HERNÁN DEL SEL

*Servicio de Ortopedia y Traumatología, Hospital Británico de Buenos Aires*

### Caso clínico

Corresponde a una paciente de 81 años, con antecedentes de reemplazo total de ambas rodillas por gonartrosis en 1995 y reemplazo total de cadera derecha en 1999 por coxartrosis, esta última con mala evolución por una infección que requirió revisión (artroplastia de Girdlestone) un año más tarde. Se le realizó, en 2001, un reimplante con prótesis cementada tallo largo e injerto molido en cotilo y fémur con buena evolución.

Siete años después, a causa de una caída desde su propia altura, sufrió una fractura periprotésica supracondílea en el fémur derecho, la cual fue tratada con una placa bloqueada de fémur distal.

Consultó al servicio de artroplastia de nuestro hospital en febrero de 2010 refiriendo que no deambulaba desde hacía un año por dolor e inestabilidad en el miembro inferior derecho. En el examen físico se observó una fístula en la cara lateral externa de tercio medio de muslo derecho y flogosis perilesional. Se constató la inestabilidad varo-valgo de la fractura con maniobras de estrés. Los resultados de laboratorio mostraron: glóbulos blancos  $5600/\text{mm}^3$  (VN 4000 a 11.000), eritrosedimentación 56 mm/h (VN < 16 mm/h) y PCR 0,4 mg/dl (VN < 0,04 mg/dl).

Se realizaron los estudios radiológicos correspondientes y, con diagnóstico de pseudoartrosis infectada interprotésica del fémur derecho (Fig. 1), se planificó la conversión a un megaespaciador de fémur total, que se realizó en marzo de 2010.

### Planificación prequirúrgica

Se deben obtener radiografías de frente y perfil de ambas caderas y del fémur completo que incluyan ambas articulaciones, con una escala que permita evaluar la magnificación, y determinar con antelación las dimensiones del implante por utilizar.<sup>4,11</sup>

Es de suma importancia considerar las alteraciones anatómicas secundarias a las cirugías previas que pudieran modificar el acceso quirúrgico o condicionar el posoperatorio, y planificar el retiro del material protésico o de la osteosíntesis existente.<sup>2,7,11</sup>

En el presente caso, el defecto de capital óseo del fémur afectado condicionaba la exactitud de las mediciones; por lo tanto, para determinar la longitud del miembro los cálculos se efectuaron sobre el fémur contralateral.

Así, se planificó para el tratamiento de esta pseudoartrosis infectada interprotésica la remoción total del fémur derecho, el retiro del componente tibial del reemplazo articular distal y, en el mismo tiempo quirúrgico, la conversión a un megaespaciador de fémur total.

En virtud de los costos relacionados con el implante prefabricado, se planificó, en conformidad con la paciente, la confección de un megaespaciador con componentes provenientes del banco de prótesis del hospital, según se detalla a continuación.

### Técnica quirúrgica

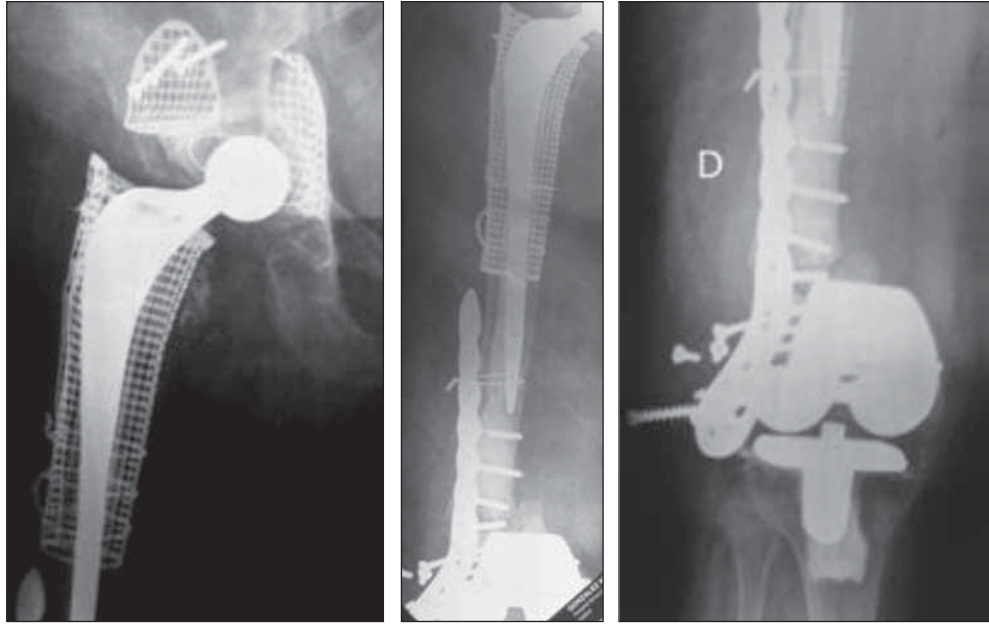
Con la paciente en decúbito lateral izquierdo bajo anestesia regional se realizó la revisión mediante un abordaje ampliado posterolateral (mismo acceso quirúrgico previo) extendiéndose la incisión lateralmente desde trocánter mayor hasta la tuberosidad anterior de la tibia. Se procedió a la resección de cicatrices previas y de la fístula localizada en la cara lateral del tercio medio del muslo.

---

Recibido el 18-6-2011. Aceptado luego de la evaluación el 11-9-2011.

Correspondencia:

Dr. GABRIEL NAZUR  
gnazur@hotmail.com

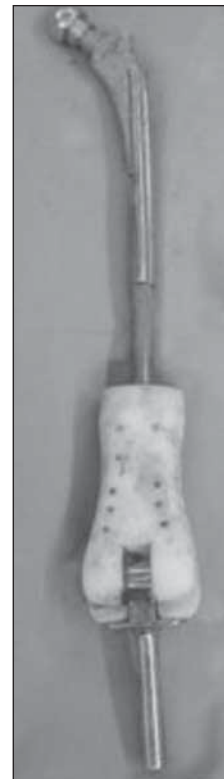

**Figura 1.** Paciente de 81 años que presenta una pseudoartrosis infectada crónica interprotésica del fémur derecho.

Se realizó un manejo meticuloso de las partes blandas durante el abordaje para facilitar su reconstrucción durante el cierre final con el objetivo de optimizar la estabilidad protésica y el resultado funcional. Se identificaron durante el acceso las estructuras neurovasculares correspondientes y se llevó a cabo la osteotomía de la línea áspera con escoplo laminar con el objetivo de disminuir al mínimo el sangrado por las ramas perforantes de la arteria femoral profunda.

En una primera instancia, previa capsulotomía, se luxó la prótesis de cadera constatándose ambos componentes firmes sin signos macroscópicos de infección. A continuación, mediante el abordaje anteroexterno mencionado, se accedió a la articulación de la rodilla para proceder luego al desacople de la prótesis y a la remoción tanto del componente tibial como del cemento remanente. Se observó la presencia de la fractura supracondílea no consolidada en el contexto de un proceso infeccioso y el aflojamiento de los tornillos de la placa bloqueada del fémur distal. Se realizó un curetaje amplio de todo el tejido desvitalizado hasta el lecho sangrante, se procedió a la apertura del opérculo tibial y se lavó en profundidad todo el lecho receptor con povidona, agua oxigenada y solución fisiológica.

Luego de resecado el fémur se confeccionó el megaespaciador, según las mediciones preoperatorias, con elementos protésicos recuperados del banco de prótesis del servicio. Para la parte proximal, se optó por una prótesis de cadera de tipo Müller autobloqueante con una cabeza de 28 mm de diámetro y una prótesis no convencional de fémur distal con rodilla articulada para la sección distal. Ambos componentes fueron vinculados con un clavo de Kunstcher endomedular en sus extremos a un clavo endomedular, estabilizándose el sistema con lazadas de alambre (Fig. 2).



**Figura 2.** Vista posterior del megaespaciador artesanal. Se observa que el segmento distal es una megaprótesis de fémur distal, el segmento medio es un grueso clavo trebolado de Kunstcher que primero se encastró a presión en el tallo de la megaprótesis y luego de decidir el largo correcto, a proximal se encastró en las canaletas anterior y posterior de la prótesis de Müller autobloqueante. El montaje se reforzó con lazadas de alambre y todo el cuerpo de la prótesis y el clavo se cubrieron con cemento con antibiótico.

El cuerpo protésico se completó recubriendo el clavo y la prótesis con seis dosis de cemento con antibiótico de amplio espectro (tobramicina) prestando cuidadosa atención a la versión del cuello femoral mientras se producía el fraguado. Finalmente, se preparó la superficie tibial, confeccionándose un realce de cemento para coaptar el componente tibial y así articular el megaespaciador.

Luego de realizar las maniobras de movilidad y estabilidad, se llevó a cabo la prolija reconstrucción de las partes blandas durante el cierre para obtener la mayor estabilidad posible y reducir el espacio muerto al mínimo, con lo que se logró una adecuada cobertura de la prótesis con el tejido muscular. Se observó la disposición de los componentes protésicos en el control radiográfico posoperatorio.

### Rehabilitación y seguimiento

En el posoperatorio inmediato, y como estaba planificado, para prevenir cualquier complicación ante la magnitud del procedimiento, la paciente fue internada en la sala de cuidados intensivos durante 72 horas. Luego comenzó con sedestación en silla y, al día siguiente (quinto día), marcha con carga parcial asistida por un andador. Los resultados de los cultivos de material quirúrgico fueron negativos, por lo que fue dada de alta al duodécimo día con un plan antibiótico (minociclina y meropenem) por un período de 3 meses, según las instrucciones del servicio de infectología.

Se realizaron controles a las 3 semanas de la operación para el retiro de los puntos, luego al mes y medio (fecha

en la que comenzó con la carga total) y después cada 6 meses. En el control radiológico al año (Fig. 3) se constató la correcta orientación de los componentes protésicos. La paciente presenta ahora una marcha indolora asistida por un andador, una herida sin flogosis y valores de laboratorio compatibles con la curación del proceso infeccioso.

### Discusión

Si bien la artroplastia total de fémur (ATF) se describe desde hace cuatro décadas como el tratamiento para las resecciones oncológicas, su empleo para la revisión de una artroplastia fallida es bastante actual y su indicación es extremadamente limitada y específica.<sup>1,2,7,11</sup> En la lista de indicaciones de ATF de causa no tumoral deben incluirse los aflojamientos protésicos, las fracturas peri-protésicas, el tratamiento fallido de fracturas patológicas diafisarias, la osteomielitis crónica, los defectos óseos congénitos y las enfermedades metabólicas óseas; sin embargo, resulta claro que la causa más frecuente es el déficit óseo que determina la incapacidad de carga del fémur.

A su vez, este procedimiento no tiene una edad máxima de indicación y se debe tener en cuenta que a mayor edad del paciente, más dificultosa será la rehabilitación de la marcha. Sin embargo, no contraindica el tratamiento, ya que la opción de una eventual amputación o desarticulación confinaría con seguridad al paciente anciano a una silla de ruedas.<sup>3,10,12</sup>

En 2005, Friesecke y cols.<sup>4</sup> publicaron una de las series más grandes conocidas de ATF en patología no tumoral. Esta técnica fue implementada en 100 pacientes como salvataje de complicaciones en artroplastias de cadera y rodilla, fracturas femorales interprotésicas, excluidos aquellos que presentaban cultivos positivos en el momento de la revisión. Los resultados mostraron mejoría funcional en todas las categorías y el 68% de los pacientes no presentaron complicaciones en un seguimiento promedio de 4,9 años. Por otro lado, la complicación más frecuente fue la infección periprotésica con una incidencia de 13%, atribuible a las dimensiones del implante, el tiempo quirúrgico, el tamaño de la herida y las cirugías previas. Además, en nuestra experiencia<sup>11</sup> destacamos la importancia de comprender que la edad, las comorbilidades previas, la demanda posoperatoria y las expectativas del paciente deben evaluarse con cuidado. A su vez, si bien es un procedimiento agresivo, existe una gran aceptación emocional por parte de los pacientes, secundaria al alivio del dolor, junto con la recuperación de la capacidad de marcha y los buenos resultados funcionales, lo cual justifica el riesgo de realizar un procedimiento tan demandante para el enfermo como para el cirujano.

Sherman y cols.<sup>9</sup> describieron por primera vez el empleo de un espaciador de fémur total prefabricado con antibióticos para el reimplante en dos tiempos de una

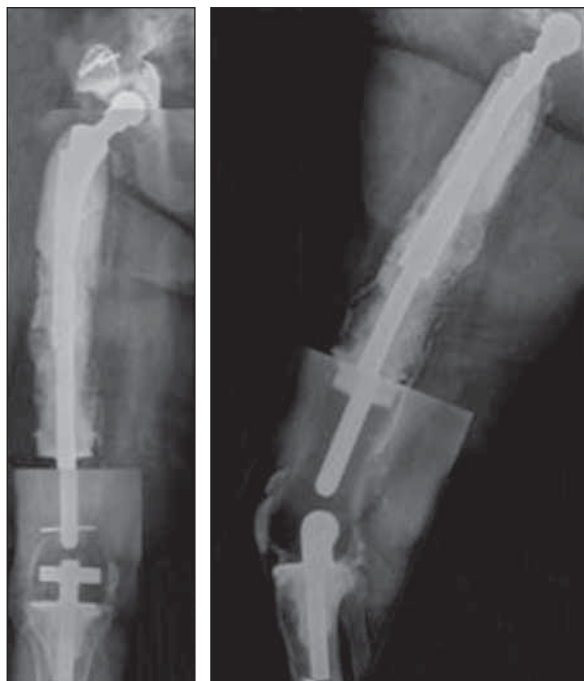


Figura 3. Control radiológico al año de la operación.

fractura periprotésica con defecto óseo masivo asociada a una infección recurrente. Si bien la bibliografía que avala la eficacia de este procedimiento en la infección protésica no tumoral del fémur total es escasa, todos conocemos los resultados obtenidos para el reimplante en dos tiempos en las artroplastias totales de cadera y rodilla.<sup>5,6,8</sup>

### Conclusiones

Creemos que el espaciador artesanal de fémur total es un método temporal de reconstrucción radical válido para el tratamiento de las complicaciones de las artroplastias fallidas según las indicaciones ya detalladas, que logra un

control del proceso infeccioso y que le posibilita al paciente reanudar la deambulación con niveles mínimos de dolor, devolviéndole su independencia. Luego, evaluando al paciente en su totalidad y si su estado general lo permite, se pensará en la opción protésica futura (ATF).

Esta situación es claramente superior a las alternativas quirúrgicas, como la amputación o la desarticulación; esta realidad justifica el riesgo de realizar un procedimiento tan demandante.

No obstante, para la obtención de resultados concluyentes es necesario contar con un seguimiento más largo y con una mayor casuística con la misma técnica para establecer su utilidad precisa, así como las virtudes y complicaciones de su uso.

### Bibliografía

1. **Benetti A, Fabroni H.** Endoprotesis no convencional: técnica de reemplazo total de fémur. *Bol Trab Soc Arg Ortop Traumatol* 1976;41:291-6.
2. **Berend KR, Lombardi AV, Mallory TH, et al.** Total femoral arthroplasty for salvage of end-stage prosthetic disease. *Clin Orthop Relat Res* 2000.
3. **Fabroni R, Castagno A.** Long term results of limb salvage with the Fabroni custom made endoprosthesis. *Clin Orthop* 1999;358: 41-52.
4. **Friesecke C, Plutat J, Block A.** Revision arthroplasty with use of a total femur prosthesis. *J Bone Joint Surg* 2005;87-A;12:2693-701.
5. **Haleem AA, Berry DJ, Hanssen AD.** Mid term to long term follow up of two-staged reimplantation for total knee arthroplasty. *Clin Orthop Relat Res* 2004;428:35.
6. **Lieberman JR, Callaway GH, Salvati EA.** Treatment of the infected total hip arthroplasty with two-stage reimplantation §protocol. *Clin Orthop Relat Res* 1994;301:205.
7. **Porsch M, Galm R, Hovy L, et al.** Total femur replacement following multiple periprosthetic fractures between ipsilateral hip and knee replacement in chronic rheumatoid arthritis. *Z Orthop Ihre Grenzgeb* 1996;134:16.
8. **Salvati EA, Chekofsky KM, Brause BD, et al.** Reimplantation in infection: a 12 year experience. *Clin Orthop Relat Res* 1982;170:62.
9. **Sherman S, Cunneen KP.** Custom total femur spacer and second stage total femur arthroplasty as a novel approach to infection and periprosthetic fracture. *J Arthrop* 2008;785.
10. **Steinbrink K, Engelbretch E.** The total femoral prosthesis. A preliminary report. *J Bone Joint Surg* 1982;305-12.
11. **Vedoya S, del Sel H, Garabano G.** Reemplazo total de fémur. Indicaciones en patología no tumoral. *Rev Asoc Argent Ortop Traumatol* 2010;75:254-62.
12. **Ward WG, Dorey F.** Total femoral endoprosthetic reconstruction. *Clin Orthop Relat Res* 1995;316:195.