

# Rescate de pseudoartrosis asociada a falla de la osteosíntesis en fractura femoral por bifosfonatos

## Reporte de un caso y revisión bibliográfica

MATÍAS PEREIRA DUARTE, JONATHAN M. VERBNER

*Instituto de Ortopedia y Traumatología "Prof. Dr. Carlos E. Ottolenghi",  
Hospital Italiano de Buenos Aires, Ciudad Autónoma de Buenos Aires*

Recibido el 9-7-2015. Aceptado luego de la evaluación el 3-11-2015 • Dr. MATÍAS PEREIRA DUARTE • matias.pereira@hospitalitaliano.org.ar

### RESUMEN

Las fracturas asociadas al consumo crónico de bifosfonatos son cuadros descritos recientemente en la literatura médica, que presentan altas tasas de pseudoartrosis. Presentamos un caso de rescate de pseudoartrosis de fractura femoral subtrocanterica atípica por bifosfonatos asociada a falla del material de osteosíntesis, tratada finalmente con clavo endomedular cervicodiafisario e injerto estructural de peroné.

El tratamiento con clavo cervicodiafisario más injerto autólogo está indicado para la pseudoartrosis en fracturas femorales asociadas a bifosfonatos.

**Palabras clave:** Bifosfonatos; pseudoartrosis; rescate; injerto; osteosíntesis; falla.

**Nivel de Evidencia:** IV

### NONUNION RESCUE ASSOCIATED WITH OSTEOSYNTHESIS FAILURE IN FEMORAL FRACTURE DUE TO BISPHOSPHONATES. CASE REPORT AND LITERATURE REVIEW

### ABSTRACT

Fractures associated with chronic use of bisphosphonates are recently described entities, with high rates of nonunion. We report a case of nonunion rescue of an atypical subtrochanteric bisphosphonate femoral fracture associated with osteosynthesis failure, which was finally treated using an intramedullary nail and structural fibular graft.

Treatment with autologous graft and neck-nail is indicated for nonunion in femoral fractures associated with bisphosphonates.

**Key words:** Bisphosphonates; nonunion; rescue; graft; osteosynthesis; failure.

**Level of Evidence:** IV

Conflicto de intereses: Los autores no declaran conflictos de intereses.

## Introducción

La asociación causal entre el consumo de bifosfonatos por más de cinco años<sup>1</sup> y las fracturas atípicas de fémur<sup>2</sup> se ha reflejado en la bibliografía. En 2010, el Grupo de Estudio de la American Society for Bone and Mineral Research enumeró, por primera vez, los criterios que definen dicha fractura.<sup>3</sup>

Aunque está demostrado el efecto beneficioso de los bifosfonatos en la prevención de fracturas por osteoporosis, la terapia prolongada podría disminuir la remodelación ósea (Tabla 1), lo que, a su vez, aumentaría su fragilidad,<sup>4,5</sup> y predispondría al desarrollo de microfracturas, generando un engrosamiento de las corticales. Así mismo, esta alteración de la remodelación ósea sería la causa de una mayor tasa de pseudoartrosis.<sup>6</sup>

La aparición de estas fracturas no depende de la dosis, sino del tiempo de tratamiento.<sup>7</sup> Sin embargo, debido a que son drogas de uso reciente, se desconoce la posología óptima del tratamiento.<sup>8</sup> A pesar de esto, los beneficios de su consumo superan sus riesgos,<sup>8</sup> lo que justifica su recomendación para tratar la osteoporosis.<sup>9</sup>

El objetivo de este trabajo es describir una técnica quirúrgica para el rescate de la pseudoartrosis de fractura por bifosfonatos con falla de la osteosíntesis y déficit de stock óseo, con la que obtuvimos buenos resultados.

## Caso clínico

Mujer de 73 años, con antecedente de osteoporosis, que recibía 70 mg/día de alendronato por vía oral. En el sexto año de tratamiento ininterrumpido, la paciente comenzó con dolor en la cadera y en el muslo derechos. Fue estudiada en otro Centro. Las radiografías (Figura 1) y la resonancia magnética mostraron un aumento del espesor de la cortical externa asociado a edema de la médula ósea, que se interpretó como una fractura por estrés (Figura 2).

**Tabla 1.** Posibles mecanismos patogénicos asociados a las fracturas atípicas subtrocantéricas de fémur

- Alteraciones del patrón normal del entrecruzamiento del colágeno
  - Cambios en la maduración del entrecruzamiento formado por procesos enzimáticos
  - Glucosilación avanzada del producto final acumulado
- Acumulación de microdaños
- Aumento de la mineralización
- Reducción de la heterogeneidad de la mineralización
- Variación del cociente de recambio óseo
- Reducción de la vascularización y efectos antiangiogénicos

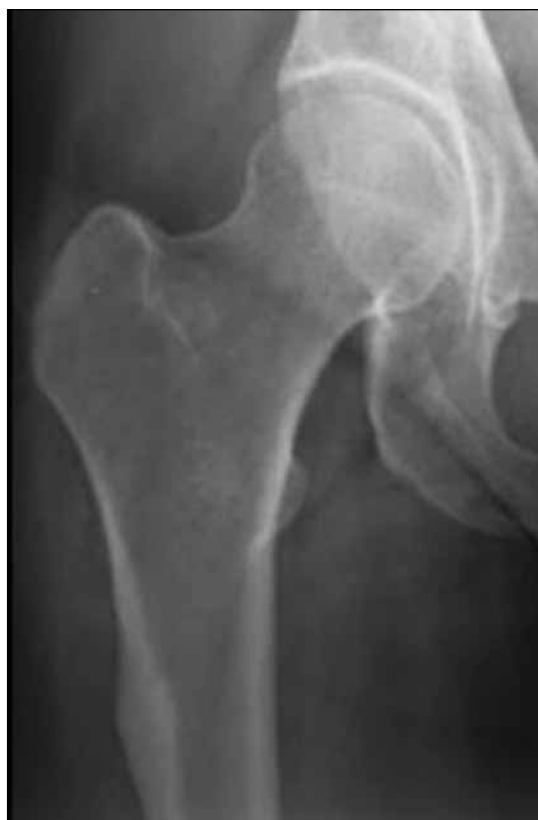Extraída de: Shane E, Burr D, Ebeling PR, Abrahamsen BO, Adler RA, Brown TD, et al. Atypical subtrochanteric and diaphyseal femoral fractures: report of a Task Force of the American Society for Bone and Mineral Research. *J Bone Miner Res* 2010;25:2267-2294.

El centellograma óseo detectó aumento de la actividad circulante y de la fijación de radiocompuesto a nivel subtrocantérico en la cortical externa, lo que también se podría corresponder con una fractura por estrés (Figura 3). La anatomía patológica resultante de una punción biopsia indicó necrosis ósea. Sobre la base de todos estos datos, se optó por una conducta expectante.

Al año del diagnóstico inicial, la paciente sufrió una fractura femoral subtrocantérica atípica asociada a caída de propia altura, la cual cumplía con los criterios de fractura por bifosfonatos (Figura 4). Fue tratada en otro Centro con un tornillo deslizante de cadera con placa larga de 9 orificios y 8 tornillos (Figura 5) y se suspendió la administración de bifosfonatos.

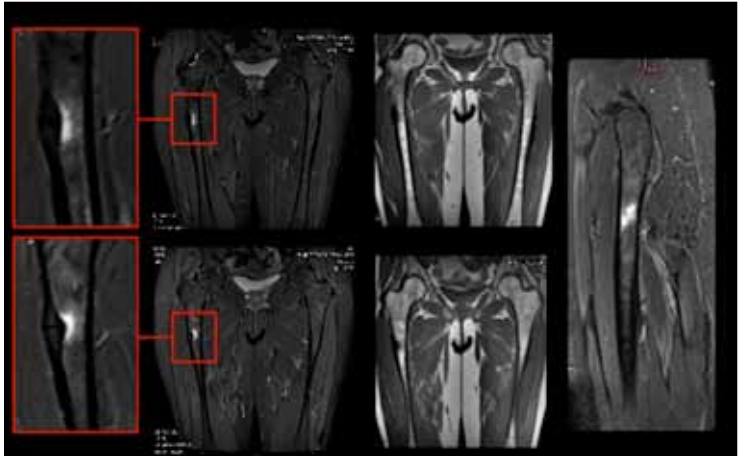
La rehabilitación posoperatoria consistió en ejercitar la marcha cuatro meses sin carga y dos meses con carga parcial, pero la paciente permaneció con dolor continuo, por lo que decidió prolongar la carga parcial con andador por su cuenta.

Fue controlada periódicamente en su Centro de atención, evolucionó con leves molestias y sin signos radiográficos de consolidación (Figura 6).

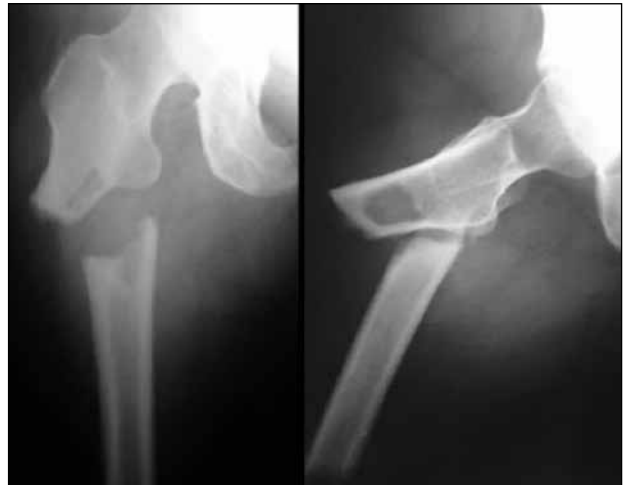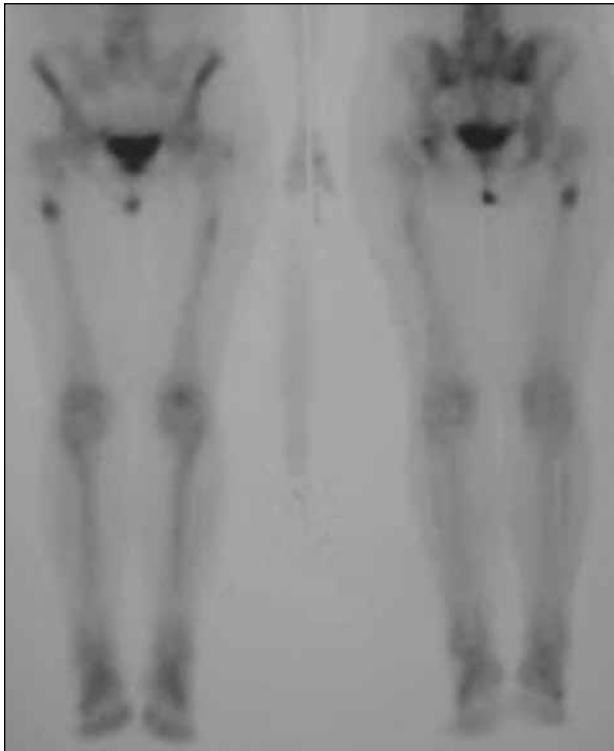


▲ **Figura 1.** Radiografía de cadera derecha, de frente. Se observa el característico engrosamiento de la cortical externa por consumo crónico de bifosfonatos. Lamentablemente dicha anomalía suele pasar inadvertida frente a los ojos de médicos no especialistas.

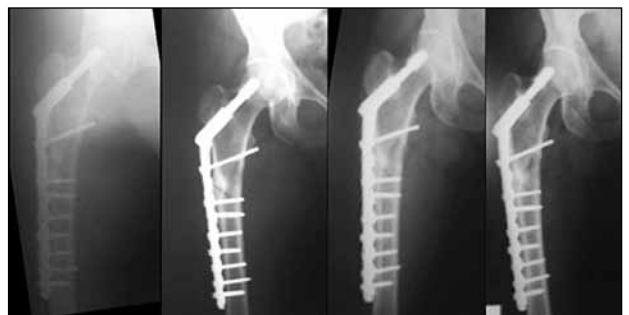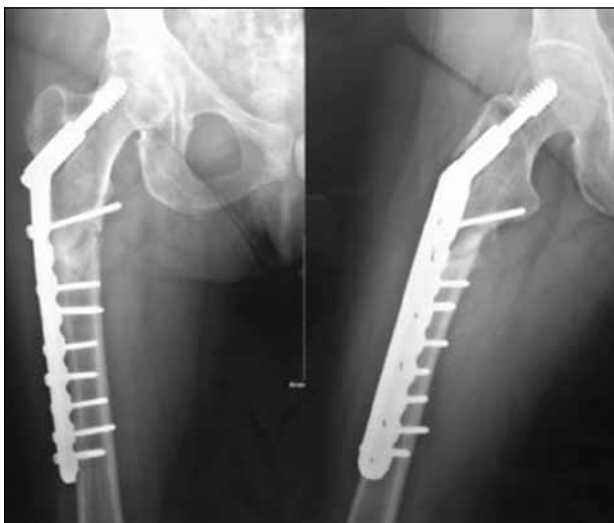**Figura 2.** Resonancia magnética de ambas caderas. Engrosamiento de la cortical lateral de la diáfisis femoral derecha asociado a edema de la médula ósea. Este estudio permite ver el edema y la hiperemia reactiva a la acumulación de microfracturas.



**Figura 3.** Centellograma óseo. Nótese el aumento de la captación en la cortical externa de la región subtrocantérica derecha, así como un aumento de captación a nivel contralateral, de menor intensidad; este último sin correlación radiográfica ni sintomática.



**Figura 4.** Radiografías de fémur derecho. Fractura subtrocantérica atípica por bifosfonatos. Nótese la típica ubicación subtrocantérica, el trazo transvers u oblicuo corto, la espícula medial y el engrosamiento de la cortical femoral.



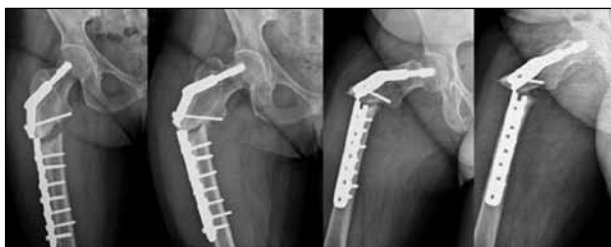**Figura 5.** Radiografías de fémur derecho. Posoperatorio inmediato. Reducción y osteosíntesis con placa con tornillo deslizante. Se destaca la posición del tornillo cefálico en el tercio superior del cuello femoral.

**Figura 6.** Controles radiológicos posoperatorios a los 2, 4, 6 y 10 meses.

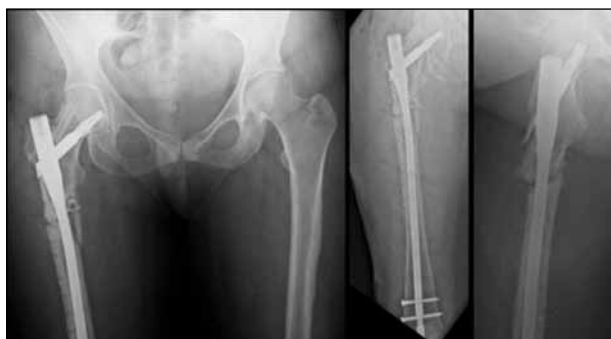Al año de la cirugía, la paciente consultó en nuestro Centro por dolor abrupto en el fémur derecho atraumático. Las radiografías revelaron una falla del material de osteosíntesis y una pseudoartrosis del foco de fractura (Figura 7). Se programó la extracción de la osteosíntesis de forma percutánea y la colocación de un clavo cervicodiafisario largo. En el defecto óseo de la cabeza femoral, después de retirar el tornillo cefálico, se colocó injerto óseo estructural de peroné autólogo ipsilateral; así como también en un área de déficit óseo a nivel del calcar, posteromedial al trocánter menor. Se realizó una descorticación perifocal a lo Judet como estímulo para la consolidación y se colocó injerto óseo en la región medial del foco de fractura. Las muestras óseas tomadas para cultivo resultaron negativas y la anatomía patológica informó cambios reparativos (Figura 8).

La paciente fue operada el cuarto día de internación y permaneció internada durante cinco días siguiendo un protocolo de profilaxis antitrombótica con enoxaparina sódica 40 mg/día, por vía subcutánea, y un plan kinésico precoz desde el primer día posoperatorio, que consistía en el fortalecimiento muscular y una rehabilitación de la marcha con carga parcial progresiva asistida con andador.

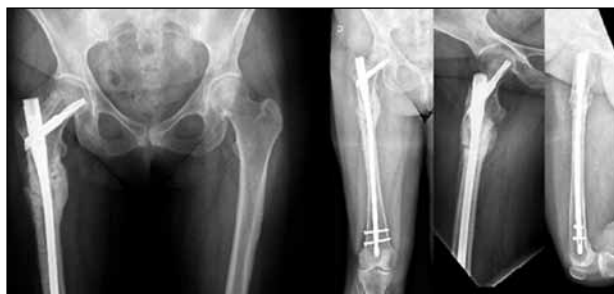Fue dada de alta con cuidados domiciliarios y fue controlada clínica y radiológicamente a los 15, 45, 90 y 180 días de la cirugía. A los 6 meses de seguimiento, la paciente deambulaba sin asistencia, sin dolor y se constató la consolidación de la fractura en las radiografías (Figuras 9 y 10). El fémur contralateral no provoca síntomas y los estudios por imágenes no muestran un franco avance de la patología, por lo que se mantiene una conducta expectante.



▲ **Figura 7.** Radiografías de cadera derecha. Pseudoartrosis asociada a falla del material de osteosíntesis. Se destaca la falta de consolidación típica de las fracturas por bifosfonatos, manteniendo bien visibles sus características iniciales, como la espícula medial. Se observa también cómo el material de osteosíntesis se fatigó a nivel del orificio que pasa por el foco fracturario. No se detectan signos de aflojamiento del tornillo cefálico ni de los tornillos de la placa.

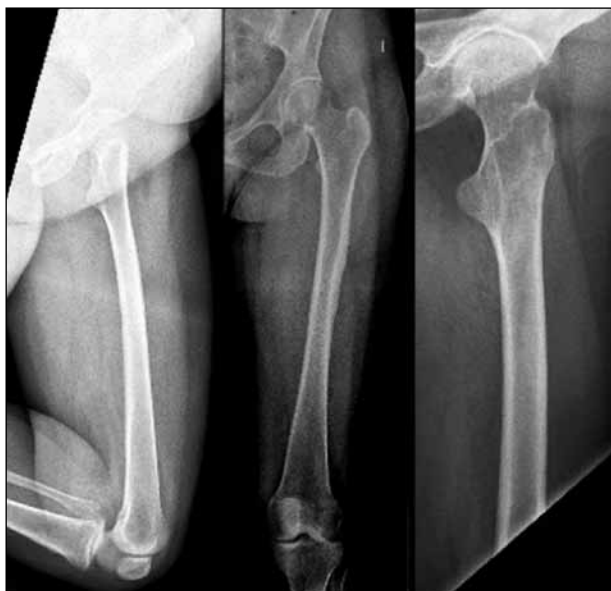

▲ **Figura 8.** Radiografías de cadera y fémur derecho. Imágenes del posoperatorio inmediato de la cirugía de rescate. Se observa un clavo cervicodiafisario con injerto autólogo estructural de peroné y dos bloqueos distales. Se destaca la posición del tornillo cefálico en el tercio inferior del cuello femoral, dejando libre el tercio superior que contiene el injerto óseo.



▲ **Figura 9.** Radiografías de fémur derecho. Control al mes 6 de la cirugía. Nótese la consolidación de la fractura.

► **Figura 10.** Radiografía de fémur derecho (fémur contralateral). Mínimo engrosamiento de la cortical femoral.



## Discusión

Fue, en 1995, cuando la Food and Drug Administration de los Estados Unidos aprobó el primer bifosfonato (alendronato) para el tratamiento de la osteoporosis. Pocos años después, en 2005, comenzó a asociarse su consumo prolongado a fracturas atípicas de fémur,<sup>10</sup> hasta que, finalmente, en 2010, el Grupo de Estudio de la American Society for Bone and Mineral Research publica los criterios de dichas fracturas; y la FDA lanzó la primera advertencia sobre el tema.<sup>11,12</sup> Tres años después, estos criterios serán revisados y replanteados por la misma organización.<sup>7</sup>

Estas fracturas no son, en sí mismas, “fracturas por estrés” (carga excesiva sobre hueso normal), sino que son “fracturas por insuficiencia” (carga normal sobre hueso deficiente).<sup>7</sup> Es importante comprender que las fracturas por bifosfonatos son fracturas atípicas, como consecuencia de la acumulación de microfracturas en un hueso patológico, cuya histología y remodelación están alteradas. Dichas alteraciones, que predisponen a la fractura, también podrían predisponer a retrasar su consolidación.<sup>2,13</sup> Los estudios que analizan este tema arrojan tasas de retraso de la consolidación del 26% (Shane y cols.) y del 39% (Giusti y cols.).<sup>7</sup> Tan es así que el retraso de la consolidación es uno de los criterios menores que las define (Tabla 2). Por lo tanto, cabe esperar que dichas fracturas

**Tabla 2.** Criterios de fractura femoral atípica de la American Society for Bone and Mineral Research, Task Force 2013

Como mínimo 4 de los criterios mayores deben estar presentes. Ninguno de los criterios menores es requerido, pero se han asociado a estas fracturas
<b>Criterios mayores</b>
<ul style="list-style-type: none"><li>• Trauma mínimo o ausente (incluye caída de propia altura)</li><li>• La línea de fractura se origina en la corteza lateral y es prácticamente transversa en su orientación, aunque puede tornarse oblicua a medida que progresa medialmente.</li><li>• Fractura completa que comprometa ambas corticales y puede asociarse a una espina medial; fracturas incompletas que comprometan solamente la cortical lateral.</li><li>• La fractura no es conminuta o tiene conminución mínima.</li><li>• Engrosamiento localizado de periostio o endostio de la cortical lateral en el sitio de fractura.</li></ul>
<b>Criterios menores</b>
<ul style="list-style-type: none"><li>• Aumento generalizado del grosor cortical en la diáfisis femoral</li><li>• Síntomas prodrómicos unilaterales o bilaterales</li><li>• Fractura femoral diafisaria bilateral incompleta o completa</li><li>• Retraso de la consolidación</li></ul>

Extraída de: Shane E, Burr D, Abrahamsen Bo, Adler RA, Brown TD, Cheung AM, et al. Atypical subtrochanteric and diaphyseal femoral fractures: second report of a Task Force of the American Society for Bone and Mineral Research. *J Bone Miner Res* 2014;29:1-23.

puedan terminar en pseudoartrosis y consecuentemente en la falla del material de osteosíntesis. Es por esto que el tratamiento de estas fracturas debe hacerse a dos niveles: uno biomecánico y otro fisiopatológico (Tabla 3). A nivel fisiopatológico, ante una fractura por bifosfonatos, se debe suprimir inmediatamente su consumo, esta conducta puede disminuir hasta un 53% las posibilidades de sufrir una fractura contralateral. Además, se debe indicar calcio y vitamina D. Se ha recomendado<sup>6</sup> teriparatida (hormona paratiroidea recombinante), que mejora la remodelación ósea y aceleraría la consolidación en casos de pseudoartrosis.<sup>14</sup> En nuestra paciente, no se instauró ningún tipo de tratamiento farmacológico, más allá del abandono del alendronato.

Mecánicamente se debe buscar una osteosíntesis que permita buen contacto de fragmentos y una rehabilitación rápida. Sin embargo, estudios muestran que el 46% de los enclavados medulares requirieron revisión<sup>15</sup> y exis-

**Tabla 3.** Recomendaciones clave para el manejo de pacientes con fractura atípica por bifosfonatos

- Abandonar el consumo de bifosfonatos
- Considerar un agente anabólico, como teriparatida
- Suplemento de calcio y vitamina D
- Identificar alguna alteración del metabolismo óseo mediante análisis de laboratorio, como calcio sérico, fosfato, 25-hidroxivitamina D, hormona paratiroidea, hormona tiroidea, moduladores del recambio óseo y calcio urinario de 24 h
- El enclavado intramedular es el método de fijación de preferencia
- Evaluar el fémur contralateral, especialmente en pacientes con antecedente de dolor local

Extraída de: Unnanuntana A, Saleh A, Mensah KA, Kleimeyer JP, Lane JM. Atypical femoral fractures: what do we know about them? AAOS Exhibit Selection. *J Bone Joint Surg Am* 2013;95:e8(1-13).



te la imposibilidad técnica de colocarlos cuando el canal medular se encuentra muy estrechado como consecuencia del engrosamiento de las corticales.<sup>16</sup>

A pesar de que muchos cirujanos suelen preferir el enclavado medular, en la actualidad, no hay un consenso sobre el tipo de tratamiento para estas fracturas y, si bien se podría extrapolar el tratamiento recomendado en las fracturas subtrocantéricas regulares, esto no sería del todo correcto, debido al gran compromiso fisiológico e histológico causado por los bifosfonatos. Entonces surge el siguiente interrogante, ¿qué modalidad terapéutica disminuiría las tasas de pseudoartrosis, implantes extramedulares o intramedulares?

En la bibliografía, se han descrito casos de pseudoartrosis tanto en fracturas tratadas con placas con tornillos deslizantes, como con clavos cervicodiafisarios.<sup>17-20</sup>

Nuestra experiencia nos revela que, para fracturas inestables subtrocantéricas de trazo transversal u oblicuo corto, el enclavado endomedular es un diseño que otorga ventajas biomecánicas, el control de la fractura en todos los planos, una colocación percutánea con reducción cerrada, manteniendo la biología del hematoma fracturario y, sumado a ello, una rehabilitación con carga precoz según tolerancia.

La decisión de la toma de injerto a partir del peroné ipsilateral se basó en la necesidad de un gran aporte de injerto óseo tricortical estructural, para el defecto cervicocefálico y para el defecto posteromedial del calcáneo. Es un injerto con una técnica simple de extracción cuando no se requiere hacer un injerto microvascularizado y que no agrega gran morbilidad a la extremidad inferior del paciente.

Consideramos que es una buena opción si no se dispone de un banco de huesos. Su uso como injerto está bien detallado en múltiples tipos de cirugías reconstructivas en las que se encuentra un déficit de stock óseo importante.

## Conclusiones

Si bien es conocida la alta tasa de pseudoartrosis en fracturas atípicas por bifosfonatos, no se han publicado muchas técnicas eficaces para su tratamiento. En este artículo, describimos una técnica eficaz para su manejo, asociada a una falla de osteosíntesis, que consiste en un dispositivo endomedular cervicodiafisario largo e injerto estructural de peroné autógeno.

## Bibliografía

1. Park-Wyllie LY, Mamdani MM, Juurlink DN, Hawker GA, Gunraj N, Austin PC, et al. Bisphosphonate use and the risk of subtrochanteric or femoral shaft in older women. *JAMA* 2011;305(8):783-789.
2. Lenart BA, Lorich DG, Lane JM. Atypical fractures of the femoral diaphysis in postmenopausal women taking alendronate. *N Engl J Med* 2008;358:1304-1306.
3. Shane E, Burr D, Ebeling PR, Abrahamsen BO, Adler RA, Brown TD, et al. Atypical subtrochanteric and diaphyseal femoral fractures: report of a Task Force of the American Society for Bone and Mineral Research. *J Bone Miner Res* 2010;25:2267-2294.
4. Grosso A, Douglas I, Hingorani A, MacAllister R, Smeeth L. Oral bisphosphonates and risk of atrial fibrillation and flutter in women: a self-controlled case-series safety analysis. *PLoS One* 2009;4(3): e4720.
5. Mashiba T, Hirano T, Turner CH, Forwood MR, Johnston CC, Burr DB. Suppressed bone turnover by bisphosphonates increases microdamage accumulation and reduces some biomechanical properties in dog rib. *J Bone Miner Res* 2000;15:613-620.
6. Unnanuntana A, Saleh A, Mensah KA, Kleimeyer JP, Lane JM. Atypical femoral fractures: what do we know about them? AAOS Exhibit Selection. *J Bone Joint Surg Am* 2013;95:e8(1-13).
7. Shane E, Burr D, Abrahamsen Bo, Adler RA, Brown TD, Cheung AM, et al. Atypical subtrochanteric and diaphyseal femoral fractures: second report of a Task Force of the American Society for Bone and Mineral Research. *J Bone Miner Res* 2014;29: 1-23.
8. Lewiecki EM. Safety of long-term bisphosphonate therapy for the management of osteoporosis. *Drugs* 2011;71(6):791-814.
9. Girgis CM, SherD, Seibel MJ. Atypical femoral fractures and bisphosphonate use. *N Engl J Med* 2010;362:1848-1849.
10. Yli-Kyyny T. Bisphosphonates and atypical fractures of femur. *J Osteop* 2011;2011:754272.
11. FDA Drug Safety Communication: Ongoing safety review of oral bisphosphonates and atypical subtrochanteric femur fractures. Disponible en: <http://www.fda.gov/Drugs/DrugSafety/PostmarketDrugSafetyInformationforPatientsandProviders/ucm203891.htm>.
12. FDA Drug Safety Communication: Safety update for osteoporosis drugs, bisphosphonates, and atypical fractures. Disponible en: <http://www.fda.gov/Drugs/DrugSafety/ucm229009.htm>.
13. Odvina CV, Zerwekh JE, Rao DS, Maalouf N, Gottschalk FA, Pak CYC. Severely suppressed bone turnover: a potential complication of alendronate therapy. *J Clin Endocrinol Metabol* 2005;90(3):1294-1301.
14. Pietrogrande L, Raimondo E. Teriparatide in the treatment of non-unions: scientific and clinical evidences. *Injury* 2013;44: S54-S57.

15. Weil YA, Rivkin G, Safran O, Liebergall M, Foldes AJ. The outcome of surgically treated femur fractures associated with long-term bisphosphonate use. *J Trauma* 2011;71(1):186-190.
16. Issack PS. Bisphosphonate-associated subtrochanteric femoral fracture with profound proximal cortical thickening and canal narrowing requiring blade-plate fixation. A report of two cases. *J Bone Joint Surg Case Connect* 2014;24:e87.
17. Giannotti S, Bottai V, Dell'Osso G, De Paola G, Ghilardi M, Guido G. Pseudoarthrosis in atypical femoral fracture: case report. *Osteoporos Int* 2013;24(11) :2893-2895.
18. Grady MK, Watson JT, Cannada LK. Treatment of femoral fracture nonunion after long-term bisphosphonate use. *Orthopedics* 2012;35(6):e991-995.
19. O'Neill BJ, O'hEireamhoin S, Morrissey DI, Keogh P. Implant failure caused by non-union of bisphosphonate-associated subtrochanteric femur fracture. Case report *BMJ Case Rep* 2014.
20. Xue D, Li F, Chen G, Yan S, Pan Z. Do bisphosphonates affect bone healing? A meta-analysis of randomized controlled trials. *J Orthop Surg Res* 2014;9:45.