



Estomatitis subprotésica en adultos mayores con diabetes mellitus tipo 2

Subprosthetic stomatitis in older adults with type 2 diabetes mellitus

Elizabeth Carolina Catagua-Palma^{1,a} , Alda Noelia Alarcón-Barcia^{1,b} ,
Ángela Mercedes Murillo-Almache^{1,c} 

Filiación y grado académico

¹ Universidad San Gregorio de Portoviejo, Portoviejo, Ecuador.

^a Odontóloga.

^b Especialista Médico en Rehabilitación Oral.

^c Magíster en Salud Pública.

Contribución de los autores

ECCP: conceptualización, redacción, borrador original, análisis formal, investigación, metodología, redacción, revisión y edición.

ANAB: conceptualización, investigación y supervisión.

AMMA: redacción, borrador original, investigación, metodología, supervisión, redacción y revisión.

Fuentes de financiamiento

La investigación fue realizada con recursos propios.

Conflictos de interés

Los autores declaran no tener conflictos de interés.

Recibido: 18-04-2023

Aceptado: 26-09-2023

Publicado en línea: 02-10-2023

Citar como

Catagua-Palma EC, Alarcón-Barcia AN, Murillo-Almache AM. Estomatitis subprotésica en adultos mayores con diabetes mellitus tipo 2. Rev Peru Cienc Salud. 2023; 5(4). doi: https://doi.org/10.37711/rpcs.2023.5.4.428

Correspondencia

Elizabeth Carolina Catagua Palma
Dirección: Avenida 113 y Calle 105, Manta, Ecuador.
CP: 130804
Teléfono: +593986056892
Email: e.ccatagua@sangregorio.edu.ec

RESUMEN

La estomatitis subprotésica es la inflamación de la mucosa bucal que se encuentra en contacto con la prótesis y afecta principalmente a adultos mayores, debido a los cambios que ocurren en la cavidad oral con el transcurso del tiempo. Esta condición se convierte en un problema de salud bucal con implicaciones sistémicas, ya que la diabetes mellitus desencadena una amplia variedad de trastornos bucodentales que complican la salud, tanto bucal como general de los pacientes. **Objetivo.** Recopilar información actualizada respecto a la estomatitis subprotésica en adultos mayores con diabetes mellitus tipo 2. **Métodos.** Este trabajo es el resultado de una búsqueda bibliográfica de artículos en los idiomas inglés y español, publicados en los últimos 5 años. Se llevó a cabo la exploración en bases de datos del área de la salud, como Scopus o PubMed, y se apoyó en el motor de búsqueda Google Académico. Además, se realizaron visitas a páginas relevantes, como la Organización Mundial de la Salud (OMS), la Federación Internacional de Diabetes (FID), y la Asociación Latinoamericana de Diabetes (ALAD). **Conclusiones.** Existe mayor predisposición de padecer estomatitis subprotésica en el sexo femenino. Además, se observan cambios en la salud bucal de estos pacientes por las condiciones de la prótesis, los hábitos de higiene y el descanso que los pacientes le dan a la aparatología.

Palabras clave: estomatitis subprotésica; prótesis dental; adulto mayor; patología bucal; diabetes mellitus (Fuente: DeCS - BIREME).

ABSTRACT

Subprosthetic stomatitis is the inflammation of the oral mucosa in contact with the prosthesis and mainly affects older adults, due to the changes that occur in the oral cavity over time. This condition becomes an oral health problem with systemic implications, since diabetes mellitus triggers a wide variety of oral disorders that complicate the oral and general health of patients. **Objective.** To collect updated information regarding subprosthetic stomatitis in older adults with type 2 diabetes mellitus. **Methods.** This work is the result of a bibliographic search of articles in English and Spanish, published in the last 5 years. The exploration was carried out in health databases, such as Scopus or PubMed, and was supported by the Google Scholar search engine. In addition, visits were made to relevant websites, such as the World Health Organization (WHO), the International Diabetes Federation (IDF), and the Latin American Diabetes Association (ALAD). **Conclusions.** There is a greater predisposition to suffer from subprosthetic stomatitis in the female sex. In addition, changes in the oral health of these patients are observed due to the condition of the prosthesis, hygiene habits and the rest given to the appliance by the patients.

Keywords: subprosthetic stomatitis; dental prosthesis; elderly; oral pathology; diabetes mellitu (Source: MeSH - NLM).

INTRODUCCIÓN

La estomatitis subprotésica (ESP) es una de las enfermedades orales que afecta en gran parte a adultos mayores, debido a los cambios que ocurren en la cavidad oral, en la saliva, mucosa oral y hueso alveolar con el pasar de los años. A nivel mundial, se determina que el 52,8 % de los pacientes que padecen la patología tienen lesiones a causa de la prótesis dental empleada ^(1,2).

La Organización Mundial de la Salud (OMS) menciona que la diabetes cursa con manifestaciones clínicas como: sed, micción frecuente, visión borrosa y fatiga; sin embargo, estima que el 30-80 % de casos de diabetes mellitus tipo 2 (DM2) no están diagnosticados y muestra una prevalencia en adultos mayores que ha ido en incremento del 4,7 % al 8,5 % durante los últimos años en países de ingresos económicos bajos y medios ⁽³⁾.

A lo anterior, se agrega que la ESP constituye un problema de salud bucal asociado a un compromiso sistémico por la diabetes mellitus (DM), lo que desencadena problemas orales, entre los cuales se encuentran: xerostomía, candidiasis oral y alteración del gusto ⁽¹⁾. Por otra parte, mediante un estudio se demostró que la DM2 está asociada a factores de riesgo como la dieta inadecuada, el sedentarismo y antecedentes familiares ⁽⁴⁾.

Por lo expuesto, el objetivo de esta investigación fue recopilar información actualizada respecto a la estomatitis subprotésica en adultos mayores con diabetes mellitus tipo 2.

MÉTODOS

Criterios de elegibilidad

Se realizó una revisión de bibliografía orientada a responder una pregunta específica: ¿cuáles son las manifestaciones clínicas, factores de riesgo y tratamientos en pacientes diabéticos con estomatitis subprotésica de acuerdo con la evidencia mundial? Para responder a esta pregunta se revisaron y analizaron artículos de alto impacto, con el objetivo de recopilar información actualizada respecto a la estomatitis subprotésica en adultos mayores con diabetes mellitus tipo 2.

Se incluyeron: artículos originales de pacientes portadores de prótesis dentales totales y parciales diagnosticados con estomatitis subprotésica; artículos sobre diabetes mellitus tipo 2; publicaciones entre

el año 2019 - 2023; idioma: inglés y español. Se excluyeron: artículos no pertinentes al tema; artículos donde sus resultados no fueron claros y concluyentes, artículos de opinión, editoriales; tesis de pregrado, revisiones sistemáticas y metanálisis; y publicaciones desactualizadas.

Fuentes de información

Las fuentes de información fueron buscadores científicos accesibles en la web. La búsqueda se estableció mediante las bases de datos: Scopus, PubMed, y se apoyó en el motor de búsqueda Google Académico; además, se limitó a artículos publicados entre el 31 de enero del 2019 y el 30 de enero del 2023.

Estrategia de búsqueda

La búsqueda se realizó mediante el uso de términos de descriptores en ciencias de la salud (DeCS/ MeSH), que incluyó términos en inglés como "sub-prosthetic stomatitis", "dental prostheses", "elderly", "oral pathology" y "diabetes mellitus". La combinación de los descriptores se efectuó mediante los operadores booleanos AND y OR.

Proceso de selección de estudio

Para la selección de los estudios que se incluyeron dentro de la investigación se utilizó el flujograma PRISMA (ver Figura 1).

DESARROLLO Y DISCUSIÓN

Estomatitis subprotésica

La ESP se define como la inflamación y enrojecimiento de la mucosa bucal que se encuentra en contacto con las prótesis dentales, afecta generalmente la zona del paladar y muy rara vez la cresta mandibular ⁽⁵⁾. Su etiología es multifactorial, agrupándolos a su vez en factores locales y sistémicos, que afectan la salud bucal, así como la salud general de los pacientes ⁽⁶⁾.

Ante la valoración clínica, la ESP se caracteriza por presentar un tejido rojo brillante, edematoso y granular que suele afectar la zona recubierta por la base protésica, aunque en ciertos casos se puede visualizar de manera focal. La mayoría de los pacientes desconocen la existencia de la lesión durante un tiempo porque cursa asintomática o, bajo otras circunstancias, pueden tener las siguientes molestias: ardor, calor y dolor ⁽¹⁾.

Ante lo expuesto, se determina que la ESP es una condición inflamatoria de la mucosa bucal en contacto con prótesis dentales, usualmente localizada en el

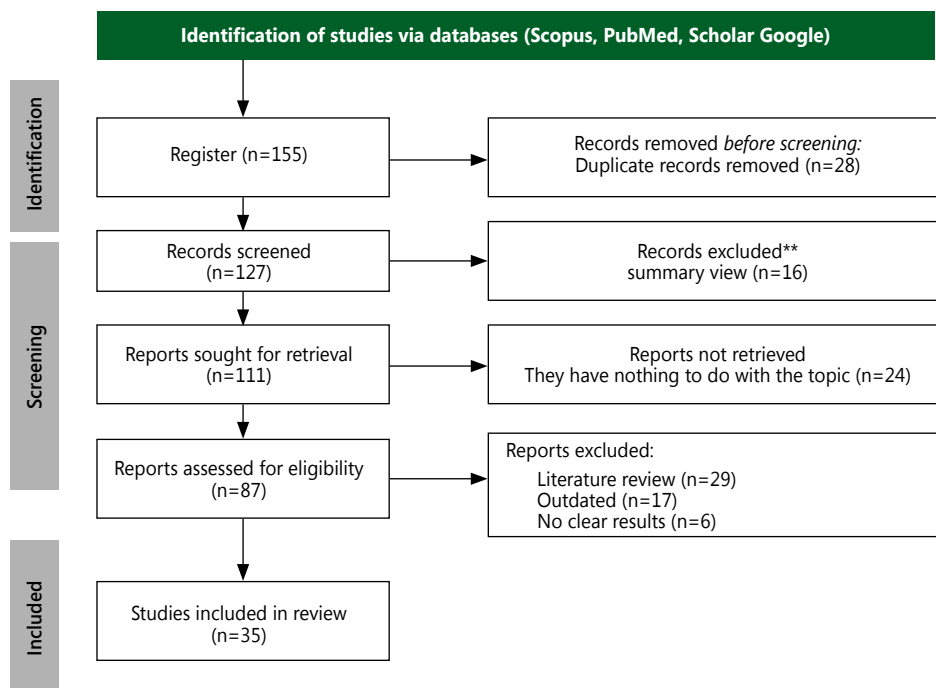


Figura 1. Esquema de búsqueda de la literatura

paladar duro y su etiología es multifactorial. Cursa con manifestaciones clínicas visibles durante la inspección entre ellas, enrojecimiento de la mucosa, acompañado de tejido granular y edematizado; cabe mencionar que es una de las lesiones más frecuentes en la práctica odontológica.

La ESP se clasifica en grados, según Newton, los cuales dependen de la apariencia de la mucosa bucal. Así, el grado I cursa con una lesión inflamatoria leve; el grado II corresponde a un área eritematosa en la que se observa el contorno de la prótesis; y el grado III está compuesta por una mucosa gruesa con gránulos irregulares de forma papilar. Con base a lo anterior, algunos estudios determinaron que los pacientes con prótesis totales presentaron mayor número de lesiones, a la inversa de los pacientes con prótesis parciales; así mismo, predominan los adultos mayores de sexo femenino y las lesiones de grado II son las más comunes, seguidas del grado I y, con una menor incidencia, del grado III ^(7,8).

Entre los factores de riesgo locales de la ESP se encuentran: la edad, con predisposición a los adultos mayores; el sexo, en el que prevalece el género femenino; las prótesis con cinco o más años de uso; prótesis desajustadas; la higiene deficiente; y el descanso que los pacientes le dan a la aparatología. En cuanto a factores de riesgo sistémicos se mencionan:

diabetes, hipertensión y el uso de medicamentos que alteran la cavidad oral ⁽⁹⁻¹²⁾.

Es importante conocer la clasificación y factores de riesgo de la ESP mencionados anteriormente, de manera que se pueda identificar y eliminar la patología con el propósito de restablecer la salud bucal del paciente a través de un control y tratamiento adecuado de manera individualizada. Se considera relevante ratificar que los hábitos nocivos y la acumulación de biofilm dental son desencadenantes comunes de la ESP, por lo cual se recomienda el descanso de la prótesis a los tejidos bucales por la noche.

Envejecimiento y cambios bucales

Para comprender el desarrollo de la ESP en los adultos mayores se debe conocer el papel del envejecimiento a nivel bucal; por tanto, el envejecimiento es el deterioro de las funciones que involucra cambios celulares a nivel del organismo de manera gradual ⁽¹³⁾.

De igual forma, se puede observar que en el adulto mayor el envejecimiento cursa por un proceso complejo de cambios en la cavidad oral, donde presenta los siguientes signos y síntomas clínicos: cambio de coloración de las mucosas y dientes, brechas edéntulas, movilidad dentaria, xerostomía y alteración del gusto; de las cuáles prevalece el cambio de coloración de las mucosas y la xerostomía. En cuanto

a las manifestaciones bucales se mencionan: caries, enfermedad periodontal, ESP y queilitis angular ^(14,15).

La atención odontológica en adultos mayores debe ser priorizada debido a su vulnerabilidad, con un enfoque individualizado y tratamientos modificados según sus necesidades. Así mismo, resulta importante tener en consideración que el adulto mayor es susceptible a enfermedades sistémicas, motivo por el que las condiciones bucales de los pacientes se encuentran relacionadas con el uso de medicamentos recetados para su tratamiento y causan efectos negativos en la cavidad oral; un ejemplo claro es la disminución salival.

Una investigación previa indica que el conocimiento de la salud bucal, el nivel de educación y el sexo influyen en la calidad bucodental de los pacientes; con base a esto, los adultos mayores de sexo femenino con conocimiento de salud bucal y educación universitaria demostraron mejores condiciones bucales ⁽¹⁶⁾.

Diabetes mellitus

La DM es una enfermedad sistémica en la que el cuerpo no produce o no utiliza de manera eficiente la insulina. Esta hormona se encarga de regular los niveles de glucosa en sangre, pero su falta o incapacidad de producción conduce a un aumento de los niveles de azúcar y puede provocar complicaciones graves en la salud ⁽¹⁷⁾. Se clasifica en: diabetes mellitus tipo 1 (DM1), diabetes mellitus tipo 2 (DM2), diabetes gestacional (DMG) y otros tipos específicos de diabetes ⁽¹⁸⁾.

La diabetes es uno de los problemas que aqueja a la población a nivel mundial y afecta a adultos mayores debido a que la edad, en compañía de los cambios bucales propios del envejecimiento y la higienización, son predisponentes de la enfermedad.

La DM2 se presenta cuando existe un grado de resistencia acompañada de la deficiencia en la producción de insulina. Esta ocurre en combinación de predisposición genética y desencadenantes ambientales que afectan a adultos mayores. Cabe mencionar que la prevalencia de la DM2 va en aumento debido al envejecimiento, la situación económica y los estilos de vida sedentarios ^(3,17,18).

La DM2 se relaciona con factores de riesgo no modificables, entre ellos: la edad, sexo y antecedentes familiares; dentro de los cuales se expone que el grupo etario más afectado es el de los adultos mayores de sexo femenino, así como existe cierta inclinación

hacia los pacientes de padre o madre con DM2. En cambio, entre los factores modificables se encuentran: sobrepeso u obesidad, sedentarismo, tabaquismo y factores dietéticos; donde el sobrepeso u obesidad se encuentran dentro de la clasificación del estado nutricional de los pacientes y representa uno de los factores más importantes para el desarrollo de DM2, mientras que el sedentarismo muestra su relevancia al determinar que los pacientes activos tienen un menor riesgo en comparación a los que no realizan ninguna actividad física, además del hábito de fumar, y de los malos hábitos alimentarios al comparar la dieta balanceada y no balanceada que tienen los pacientes mediante el seguimiento del estudio ^(4,19,20).

A criterio de las autoras, es importante considerar los factores modificables y no modificables, debido a que predispone la aparición de posibles complicaciones; por lo cual se requiere un cambio en los factores modificables para mejorar la calidad de vida de los pacientes.

Estomatitis subprotésica y diabetes mellitus tipo 2

La ESP puede estar relacionada con la *Candida albicans* en pacientes con DM2 no controlada. El motivo por el que aumentan las colonias de microorganismos puede relacionarse con la disminución salival que presentan los pacientes diabéticos ⁽²¹⁾.

Entre las complicaciones bucales en pacientes con DM2 se encuentran: xerostomía, candidiasis oral, alteración del gusto y dificultad a la cicatrización; por lo tanto, una prótesis mal adaptada o con irregularidades, entre estas: porosidades de la resina, pérdida de dientes artificiales o fracturas de la base protésica pueden causar lesiones en la cavidad oral ^(2,22).

La salud oral y sistémica se encuentran relacionadas y dependen del buen funcionamiento de las glándulas salivales. Los pacientes con DM2 tienen una menor producción de saliva en comparación a los pacientes sanos, lo que trae a consecuencia la xerostomía y provoca irritación de la mucosa. Además, se ve afectada la deglución de los alimentos y eliminación de las bacterias; en consecuencia, existe colonización de microorganismos y aparición de problemas bucales ⁽²³⁾.

La colonización de microorganismos por *Candida albicans* en la cavidad oral de los pacientes diabéticos determinan un hábitat favorable, puesto que existen complicaciones que predisponen su desarrollo, como la xerostomía.

La DM2 y la deficiente higiene bucal son factores de riesgo de la ESP en adultos mayores, debido a que el tiempo de enfermedad y ciertos componentes de la salud bucal en particular, la pérdida dental influye en su desarrollo. Cabe mencionar que los pacientes diabéticos muestran una mayor probabilidad de usar prótesis, o tener dientes flojos a causa del proceso evolutivo de la enfermedad periodontal, en comparación a pacientes que no padecen la enfermedad⁽²⁴⁾.

Se afirma que a mayor tiempo de haber diagnosticado la DM2, mayor es el daño en la cavidad bucal de los pacientes no controlados; en donde, debido al progreso de la enfermedad, acompañada de los cambios a nivel bucal, se pierden las piezas dentales y se adquiere la necesidad de usar placas removibles para compensar las pérdidas dentarias.

Tratamientos

Al considerar un estudio donde se menciona la escasa higiene oral por parte de los adultos mayores portadores de prótesis removibles, se evidencia la necesidad de promocionar la educación en salud bucal, hábitos de cuidado, higiene de la prótesis dental, y la importancia de los retiros regulares de la prótesis en boca por parte de los odontólogos y otros profesionales de salud⁽²²⁾. Por ello, se busca concientizar a los pacientes diabéticos sobre la importancia de las visitas odontológicas preventivas (dos veces al año), cepillado tres veces al día con pasta fluorada e hilo dental, para evitar futuros problemas periodontales^(12,25).

El tratamiento de la ESP busca eliminar los factores irritantes, para lo cual se recomienda el descanso nocturno de la aparatología y la combinación de higiene mecánica mediante el cepillado con agentes químicos^(22,26). Los agentes químicos con potencial para inhibir el crecimiento bacteriano son: hipoclorito de sodio al 0,5 % y la clorhexidina al 0,12 %⁽²⁷⁾.

La atención odontológica para pacientes diabéticos con estomatitis subprotésica es integral; por lo que la educación y motivación deben ser factores primordiales en cada etapa del tratamiento, acompañadas de la orientación a los adultos mayores o a sus cuidadores sobre el autocuidado de la cavidad oral y el cuidado de la prótesis removible, debido a que si no existe una supervisión de las técnicas aplicadas, estas pueden realizarse de manera incorrecta, afectar los tejidos de la cavidad bucal y, del mismo modo, a la composición de la prótesis, al ser esta expuesta

a agentes desinfectantes por un periodo de tiempo prolongado.

El tratamiento de la ESP causada por *Candida albicans* consiste en la prescripción de antifúngicos; en particular, la nistatina en suspensión oral de 100 000 u/ml; además, el tiempo de curación de la nistatina es a los 21 días, en donde se observa una mayor evolución de la mucosa⁽²⁸⁾. No obstante, se debe tener precaución al seleccionar el antifúngico en pacientes que toman antidiabéticos debido a que, al combinarlo con fármacos (entre ellos: el miconazol, fluconazol y ketoconazol), estos pueden causar una interacción medicamentosa que potencie la acción de los antidiabéticos por inhibición del metabolismo hepático⁽²⁹⁾.

Una terapia alternativa es la utilización de Oleozón, aceite de girasol ozonizado. Para su utilización se debe retirar la prótesis, secar la mucosa, aplicar el medicamento con un algodón, mantener abierta la boca por 5 minutos y no ingerir alimentos durante 2 horas desde la aplicación. La efectividad máxima es de 14 días⁽²⁸⁾.

Con base a los estudios descritos se determina que el uso de nistatina en suspensión o de Oleozón funcionan con la finalidad de tratar la ESP; pero se demostró que el segundo denota su máxima efectividad en una menor cantidad de días.

Una alternativa de tratamiento homeopático actual es el bórax, conocido como la sal de sodio, con propiedades antisépticas, antibacterianas y desinfectantes; utilizado para afecciones de la mucosa bucal y encías. Por su parte, la *árnica montana* es una planta que posee propiedades analgésicas, antiinflamatorias y antimicrobianas en la mucosa y piel. En un estudio aplicado a un grupo de pacientes diagnosticados con distintos grados de estomatitis subprotésica se pudo observar que los pacientes tratados con bórax se curaron en 10 días y los tratados con *árnica montana* lo hicieron en más de 11 días. De acuerdo con esto, se da a conocer la efectividad de ambos tratamientos; sin embargo, los resultados obtenidos de los pacientes tratados con bórax demuestran tener una evolución más rápida que con *árnica montana*⁽³⁰⁾.

La *sábila* en cristales de estado natural y el *romerillo* en colutorio son considerados tratamientos para la estomatitis subprotésica. Un estudio determinó que los pacientes de ambos grupos evolucionan bien y se curan al terminar el tratamiento, bajo la indicación

de aplicarlo 3 veces al día por 15 días; sin embargo, no se observan diferencias en el tiempo de curación entre ambos tratamientos⁽³¹⁾. Las autoras proponen un tratamiento conservador de la ESP, debido a que los productos naturales son económicos, menos tóxicos y hay menor posibilidad de inducción a la resistencia antimicrobiana por el uso de antifúngicos orales; lo que le convierte en una buena alternativa para pacientes con preferencia a las terapias naturales.

El deterioro de la prótesis dental por el tiempo de uso provoca el desgaste del acrílico, bordes irregulares, superficies ásperas y grietas que facilitan la aparición de lesiones asociadas a la prótesis dental e irritan la mucosa bucal, por lo que en su terapéutica se recomienda realizar el rebasado o reemplazo de la prótesis. Para mejorar estas condiciones, se sugiere el rebasado protésico con polimetacrilato o nanopartículas de plata que, debido a sus propiedades antiadherentes y repelentes, disminuyen la carga microbiana en la mucosa bucal y la prótesis sin comprometer sus propiedades mecánicas y físicas⁽³²⁻³⁴⁾.

Otra técnica empleada en el rebase de la prótesis es con acondicionador de tejidos, utilizados para dar estabilidad a las bases protésicas y distribuir las fuerzas de las cargas oclusales de manera uniforme. Mediante la colocación del material se busca aliviar la irritación de los tejidos de forma progresiva a través de los controles realizados cada 3-4 días⁽³⁵⁾.

A pesar de que los adultos mayores pueden ser renuentes ante el hecho de realizar restauraciones o reemplazar las prótesis removibles que portan, se debe considerar la condición de la aparatología y evaluar cada caso de manera individual para determinar los cambios necesarios que mejoren la calidad de vida de los pacientes.

Conclusiones

La ESP es una patología bucal que presenta las siguientes características clínicas: color rojo brillante de la mucosa, acompañado del tejido edematoso y granular en la zona recubierta por la base protésica.

Las manifestaciones clínicas de la ESP varían según la evolución: el grado I son pequeños puntos hiperémicos en la mucosa; el grado II se visualiza en el contorno de la prótesis donde se encuentra asentada, y el grado III aparece con ciertos gránulos irregulares que le otorgan una forma papilar.

Por otro lado, entre los factores de riesgo de la ESP en adultos mayores con DM2 se identifican, los

factores locales; entre ellos: la edad y el sexo, con predisposición a los adultos mayores de sexo femenino, las condiciones de la prótesis, hábitos de higiene, y el descanso de la aparatología. En cambio, en los factores sistémicos se mencionan: la diabetes, hipertensión y el uso de medicamentos que alteran la cavidad oral.

En cuanto a los tratamientos en pacientes diabéticos con ESP, la atención integral acompañada de educación y motivación son la clave. La elección del tratamiento depende del desencadenante de la enfermedad. En muchos casos, al retirar e higienizar la prótesis mejora las condiciones de estos pacientes. Otros individuos requieren de un tratamiento con nistatina o de tratamientos alternativos con Oleozón, bórax, árnica montana, sábila o romerillo; además, del tratamiento protésico o recambio de prótesis removible, con el objetivo de mejorar la calidad de vida de los adultos mayores portadores de prótesis dentales.

REFERENCIAS

- García Rodríguez B, Rodríguez Cuellar Y, González Cardona Y. Estomatitis subprótesis en desdentados totales y parciales. *Revista Latinoamericana de Hipertensión* [Internet]. 2022 [Consultado 2023 Ene 23];17(4):1-5. Disponible en: https://www.revhipertension.com/rh_4_2022/5_estomatitis_subprotesis.pdf
- Cuesta Guerrero R, Pacheco Consuegra Y. Las enfermedades orales en pacientes con diabetes mellitus tipo II. *Revista Conrado* [Internet]. 2021 [Consultado 2023 Ene 23];17(79):328-333. Disponible en: <https://conrado.ucf.edu.cu/index.php/conrado/article/view/1730/1705>
- World Health Organization. HEARTS D: Diagnosis and management of type 2 diabetes [Internet]. 2020 [Consultado 2023 Ene 16]. Disponible en: <https://apps.who.int/iris/handle/10665/331710>.
- Sánchez Delgado J, Sánchez Lara N. Epidemiología de la diabetes mellitus tipo 2 y sus complicaciones. *Revista Finlay* [Internet]. 2022 [Consultado 2023 Ene 20];12(2):168-176. Disponible en: <http://revfinlay.sld.cu/index.php/finlay/article/view/1121/2114>
- Wood NK, Goaz PW. Estomatitis por prótesis dental. En: *Diagnóstico diferencial de las lesiones orales y maxilofaciales*. 5ª ed. Madrid: Elsevier [Internet]. 1998 [Consultado 2023 Ene 20]. p. 63-64. Disponible en: <https://goos.u/j9Yc>
- Barreiro Mendoza N, Díaz Pérez C, Martín Moya L, Martínez Rodríguez M, Santos Zambrano T. Caracterización de la estomatitis subprotésica en portadores de prótesis removible en clínicas de la Universidad San Gregorio de Portoviejo. *Revista Información Científica* [Internet]. 2020 [Consultado 2023 Ene 20];99(2):107-114. Disponible en: <http://www.revinfscientifica.sld.cu/index.php/ric/article/view/2842>
- Cruz Sixto D, Palacios Sixto A, Perdomo Acosta A, González Camejo D, Sixto Iglesias M. Comportamiento de la estomatitis subprótesis en pacientes del policlínico "Hermanos Cruz". *Universidad Médica Pinareña* [Internet]. 2019 [Consultado 2023 Ene 16];15(2):242-250. Disponible en: https://www.redalyc.org/journal/6382/638267766009/html/#redalyc_638267766009_ref1

8. Jaramillo Correa M. Prevalencia de estomatitis subprotésica, queilitis angular e hiperplasia fibrosa asociadas al uso de prótesis dental en una clínica Universitaria de Medellín 2017. *Revista Nacional de Odontología* [Internet]. 2019 [Consultado 2023 Ene 16];15(29):1-14. Disponible en: <https://revistas.ucc.edu.co/index.php/od/article/view/3349/2953>
9. Rosales Ortiz A, Fonseca Vázquez M. Estomatitis subprotésica. Algunos factores de riesgo asociados. *Revista MultiMed. Revista MultiMed* [Internet]. 2022 [Consultado 2023 Ene 23];26(1):1-13. Disponible en: <https://revmultimed.sld.cu/index.php/mtm/article/view/2049/2346>
10. Ramírez Carballo M, Gómez Berenguer R, Bravet Rodríguez A, Reyes Fonseca A, Salso Morell R. Algunos factores de riesgo asociados a la estomatitis subprotésica. *Revista MultiMed* [Internet]. 2019 [Consultado 2023 Ene 23];23(2):1-13. Disponible en: <https://revmultimed.sld.cu/index.php/mtm/article/view/1155/1461>
11. Rodríguez Pimienta E, Yero Mier I, Pérez García L, Castro Yero J, Marín Montero I, García Luis Y. Estomatitis Subprotésica en pacientes portadores de prótesis removibles en escuela militar Camilo Cienfuegos. Sancti Spiritus. *Revista de Ciencias Médicas de Pinar del Río* [Internet]. 2022 [Consultado 2023 Ene 23];26(2):1-14. Disponible en: <https://revcmpinar.sld.cu/index.php/publicaciones/article/view/5055/4697>
12. Lourenço Morel L, Possebon A, Faot F, Rezende Pinto L. Prevalence of risk factors for denture stomatitis in complete denture wearers. *Brazilian Journal of oral sciences* [Internet]. 2019 [Consultado 2023 Ene 16];18:1-9. Disponible en: <https://goo.su/LIMPeY>
13. World Health Organization. HEARTS D: Envejecimiento y salud. [Internet]. 2020 [Consultado 2023 Ene 20]. Disponible en: <https://www.who.int/es/news-room/factsheets/detail/ageing-and-health>
14. Álvarez Hernández J, Díaz Medina A, Córdova Fadruga A, Guzmán López A, Morales Cabrera M, Cruz Pérez J. Caracterización de las manifestaciones bucodentales en pacientes adultos mayores. *Revista 16 de Abril* [Internet]. 2021 [Consultado 2023 Ene 16];60(Supl):1-6. Disponible en: https://rev16deabril.sld.cu/index.php/16_04/article/view/1241/616
15. Cruz Sixto D, Palacios Sixto A, Perdomo Acosta A, González Camejo D, Arencibia González E. Factores causales en la aparición de lesiones bucales en adultos mayores. *Univ Méd Pinareña* [Internet]. 2020 [Consultado 2023 Ene 16];16(2):1-8. Disponible en: <http://www.revgaleno.sld.cu/index.php/ump/article/view/422>
16. Vázquez González J, Ramos González R, Rodríguez Suárez S, Fernández Campo R. Conocimientos sobre Salud bucal del adulto mayor. *Consultorio 10. Policlínico "Dr. Tomas Romay" 2017-2018. Revista Médica Electrónica* [Internet]. 2020 [Consultado 2023 Ene 16];45(5):1-14. Disponible en: <http://scielo.sld.cu/pdf/rme/v42n5/1684-1824-rme-42-05-2248.pdf>
17. Federación Internacional de la Diabetes. Atlas de la diabetes de la FID. [Internet]. 2019 [Consultado 2023 Ene 23]. Disponible en: https://www.diabetesatlas.org/upload/resour ces/material/20200302_133352_2406-IDF-ATLAS-SPAN-BOOK.pdf
18. Mesa J. Guías ALAD sobre el Diagnóstico, Control y Tratamiento de la diabetes Mellitus Tipo 2 con Medicina Basada en Evidencia Edición 2019. *Revista de la Asociación Latinoamericana de Diabetes* [Internet]. 2019 [Consultado 2023 Ene 23]; 7-11. Disponible en: https://www.revistaalad.com/guias/5600AX191_guias_alad_2019.pdf
19. Martínez Vasallo B, Méndez Macón Y, Valdez Gasmuri I. Factores de riesgo asociados a diabetes mellitus tipo 2. *Policlínico Docente José Jacinto Milanés. Matanzas, 2019. Revista Médica Electrónica* [Internet]. 2021 [Consultado 2023 Enero 23];43(6):1-12. Disponible en: <https://revmedicaelectronica.sld.cu/index.php/rme/article/view/4140/5305>
20. Heredia Morales M, Gallegos Cabriales E. Riesgo de diabetes Mellitus tipo 2 y sus determinantes. *Enferm. Glob* [Internet]. 2022 [Consultado 2023 Ene 20];21(65):1-12. Disponible en: https://scielo.isciii.es/scielo.php?script=sci_arttext&pid=S1695-61412022000100179
21. Prevalence of oral Candida in saliva of uncontrolled and controlled type 2 diabetes mellitus patients – Beyond reasonable doubt? *SRM Journal of Research in Dental Sciences* [Internet]. 2019 [Consultado 2023 Ene 20]; 10: 1-6. Disponible en: https://www.srmjrds.in/temp/SRM-JResDentSci1011-7006043_192740.pdf
22. Brantes M, Azevedo R, Rozza de Menezes R, Póvoa H, Tucci R, Gouvêa A, et al. Analysis of risk factors for maxillary denture-related oral mucosal lesions: A cross-sectional study. *Med Oral Patol Oral Cir Bucal* [Internet]. 2019 [Consultado 2023 Ene 20];24(3):305-313. Disponible en: <https://www.ncbi.nlm.nih.gov/pmc/articles/PMC6530958/pdf/medoral-24-e305.pdf>
23. García A, Ramírez M, Rodríguez L, Castañeda J, Ríos M. Hiposalivación y xerostomía en pacientes hipertensos, diabéticos y/o hipertenso-diabéticos. *Rev Mex Med Forense* [Internet]. 2019 [Consultado 2023 Ene 20];4(1):39-41. Disponible en: <https://www.medigraphic.com/pdfs/forense/mmfs-2019/mmfs191n.pdf>
24. Laouali N, El Fatouhi D, Aguayo G, Balkau B, Boutron Ruault M, Bonnet F, et al. Type 2 diabetes and its characteristics are associated with poor oral health: findings from 60,590 senior women from the study. *BMC Oral Health* [Internet]. 2021 [Consultado 2023 Ene 16];21(315):1-11. Disponible de: <https://bmcoralhealth.biomedcentral.com/articles/10.1186/s12903-021-01679-w#citeas>
25. Navarro Cuenca A, Pallarés Sabater A, Beltrán Díaz R, Cuenca Abellán A. Conocimientos sobre salud oral en diabéticos atendidos en Atención Primaria. *Revista Clínica de Medicina de Familia* [Internet]. 2019 [Consultado 2023 Ene 16]; 12(1):7-12. Disponible en: <https://scielo.isciii.es/pdf/albacete/v12n1/1699-695X-albacete-12-01-00007.pdf>
26. Ramos Lorenzo M HMLCCA. Cuidado y conservación de prótesis acrílicas en pacientes geriátricos de la Clínica Estomatológica Puentes Grandes. *Revista Eugenio Espejo* [Internet]. 2019 [Consultado 2023 Ene 20];13(2):53-59. Disponible en: <http://scielo.senescyt.gob.ec/pdf/ree/v13n2/2661-6742-ree-13-02-00150.pdf>
27. Perea Corimaya E, Guillén Fernández E, Tejada Chávez R. Efecto del hipoclorito de sodio al 0.5% y gluconato de clorhexidina 0.12% en el crecimiento de *Candida Albicans*. *Rev. Postgrado Scientiarvm* [Internet]. 2020 [Consultado 2023 Ene 20];6(1):23-26. Disponible en: http://scientiarvm.org/cache/archivos/PDF_139046758.pdf
28. Ayala Báez S, Báez Matos C, Reyes Romagosa D. Efectividad del Oleozón® en el tratamiento de la estomatitis subprotésica con candidiasis asociada. *Medigraphic*. 2019. *Medigraphic* [Internet]. 2019 [Consultado 2023 Ene 20];23(3):1-13. Disponible en: <https://www.medigraphic.com/pdfs/correo/ccm-2019/ccm193j.pdf>
29. Paredes F, Roca J. Principales interacciones de los antifúngicos tópicos y sistémicos. *Elsevier* [Internet]. 2002 [Consultado 2023 Ene 20];21(1):82-87. Disponible en: <https://www.elsevier.es/es-revista-offarm-4-articu>

- lo-principales-interacciones-antifungicos-topicos-sistemas-13025049
30. Pereira Fariñas B, Portilla Hernández B, Pérez García A, Bermúdez Alemán R, Fariñas Morales C. Tratamientos homeopáticos en la estomatitis subprótesis. *Revista 16 de Abril* [Internet]. 2021 [Consultado 2023 Ene 20];60(281):1-6. Disponible en: https://rev16deabril.sld.cu/index.php/16_04/article/view/1230/649
 31. García Martínez Y, Fernández González O, Hernández M, Fernández J, Gutiérrez Postigo Y, Hernández Morgado Y. Sábila en cristales de estado natural vs. romerillo en colutorios para el tratamiento de la estomatitis subprótesis. *Medigraphic* [Internet]. 2019 [Consultado 2023 Ene 23];25(4):1-11. Disponible en: <https://www.medigraphic.com/pdfs/mediciego/mdc-2019/mdc194g.pdf>
 32. Acosta Torres L, Flores Arriaga J, Serrano Díaz P, González García I, Viveros García J, Villanueva Vilchis M. Biomaterial antifúngico para reducir las infecciones causadas por *Candida albicans* en pacientes edéntulos. *Gaceta Médica de México* [Internet]. 2021 [Consultado 2023 Ene 23];157(4):437-442. Disponible en: <https://www.gaceta>
 33. Gligorijević N, Mihajlov-Krstev T, Kostić M, Nikolić L, Stanković N, Nikolić V, et al. Antimicrobial Properties of Silver-Modified Denture Base Resins. *Nanomaterials*. MDPI journals [Internet]. 2022 [Consultado 2023 Ene 23]; 2(2453):2-6. Disponible en: <https://www.ncbi.nlm.nih.gov/pmc/articles/PMC9317501/pdf/nanomaterials-12-02453.pdf>
 34. Bajunaid S, Baras B, Balhaddad A, Weir M, Xu H. Antibiofilm and Protein-Repellent Polymethylmethacrylate Denture Base Acrylic Resin for Treatment of Denture Stomatitis. *Materials*. MDPI journals [Internet]. 2021 [Consultado 2023 Ene 16]; 14(1067):1-8. Disponible en: <https://www.ncbi.nlm.nih.gov/pmc/articles/PMC7956622/pdf/materials-14-01067.pdf>
 35. Apodaca A. Acondicionador de tejidos, recubrimiento y reparaciones. En: *Fundamentos de Prostodoncia Total*. México: UAS [Internet]. 2012 [Consultado 2016 Ene 23];92-94. Disponible en: <https://editorial.uas.edu.mx/img/LibrosElectronicos/Prostodoncia.pdf>