

Deterioro de la piel asociado con aseguramiento del dispositivo de acceso intravascular

Skin breakdown associated with securing of the intravascular access device

Ruptura da pele associada à fixação do dispositivo de acesso intravascular

Miguel Ángel Córdoba-Ávila¹

Nicolás Santiago-González^{2*}

Raúl Vargas-Céspedes³

Amelia de los Ángeles Arellano-Vera⁴

Maribel López-Martínez⁵

Daniela Moedano-Jiménez⁶

Saúl Rojas-Martínez⁷

Resumen


El deterioro de la piel asociado con adhesivos de uso médico en dispositivos de acceso intravascular es un evento adverso que puede contribuir a la interrupción de la terapia de infusión intravascular. La Sociedad de enfermeras de infusión recomienda usar tecnologías de protección como apósito estéril para aseguramiento del catéter y cinta quirúrgica para aseguramiento complementario. **Objetivo:** Analizar las causas y prevalencia del deterioro de la piel asociado con aseguramiento del dispositivo de acceso intravascular. **Métodos:** Estudio analítico, de corte transversal. Para recolectar datos se empleó un formato digital y observación directa a pacientes hospitalizados (n=813) con algún dispositivo de aseguramiento en acceso intravascular central o periférico, y aseguramiento complementario con cinta quirúrgica, dando seguimiento durante 7 días en febrero 2020. **Resultados:** El deterioro de la piel incluyó desprendimiento de epidermis, maceración, dermatitis irritativa por contacto y alérgica, con prevalencia de 2.2%. Se atribuyeron a catéter venoso central (f=8), catéter venoso periférico (f=7) y cinta quirúrgica para aseguramiento complementario del apósito transparente (f=3). **Discusión:** Las causas de deterioro de la piel se debieron al tipo de dispositivo y material implementado para aseguramiento; en la mayoría de casos las lesiones se encontraron en accesos venosos periféricos, seguida de accesos venosos centrales, siendo el aseguramiento complementario la menor causa de deterioro de la piel. **Conclusiones:** La técnica correcta de aplicación y retiro de insumos adhesivos de estabilización y aseguramiento del catéter intravascular evitará el desprendimiento de los mismos, lesiones de piel e interrupción de la terapia de infusión intravascular.


Palabras clave: Avulsión de la piel; cinta quirúrgica; heridas y lesiones; dispositivos de acceso vascular.


Abstract


Deterioration of the skin associated with medical adhesives in intravascular access devices is an adverse event that can contribute to the discontinuation of intravascular infusion therapy. The Society of Infusion Nurses recommends the use of protective technologies such as sterile dressing for catheter securing and surgical tape for supplemental securing. **Objective:** To analyze the causes and prevalence of skin deterioration associated with securing the intra-

Autor de correspondencia*

¹ Lic. Enfermería, Especialista, Magister. Subdirector de enfermería del Hospital Regional de Alta Especialidad de Ixtapaluca. Ciudad Ixtapaluca, México. Correo: cordobaavila@yahoo.com.mx  0000-0002-9246-0500

^{2*} Lic. Enfermería, Magister. Enfermero jefe de servicio, Coordinador de investigación en Enfermería, Hospital Regional de Alta Especialidad de Ixtapaluca. Ciudad Ixtapaluca, México. Correo nicosantiago21@hotmail.com  0000-0002-1999-5541

³ Licenciatura en enfermería. Director Nacional de Ventas y Educación, Proveedora Gama Medical S.A de C.V. Ciudad de México, México. correo raulv67@hotmail.com  0000-0001-8968-9809

⁴ Licenciatura en enfermería, enfermera general. Hospital Regional de Alta Especialidad de Ixtapaluca. Ciudad Ixtapaluca, México. Correo: melikiwi18@gmail.com  0000-0001-7677-932X

Recibido: 5 noviembre 2021

Aprobado: 28 marzo 2022

Para citar este artículo

Córdoba-Ávila MA, Santiago-González N, Vargas-Céspedes R, Arellano-Vera AA, López-Martínez M, Moedano-Jiménez D, et al. Deterioro de la piel asociado con aseguramiento del dispositivo de acceso intravascular. 2022; 19(2):40-49. <https://doi.org/10.22463/17949831.3220>

© Universidad Francisco de Paula Santander. Este es un artículo bajo la licencia CC-BY-NC-ND



vascular access device. **Methods:** Analytical, cross-sectional study. To collect data, a digital format and direct observation of hospitalized patients (n = 813) were used with some device for securing in central or peripheral intravascular access, and complementary securing with surgical tape, with follow-up for 7 days in February 2020. **Results:** The Skin deterioration included epidermal detachment, maceration, irritant contact and allergic dermatitis, with a prevalence of 2.2%. They were attributed to central venous catheter (f = 8), peripheral venous catheter (f = 7) and surgical tape for complementary securing of the transparent dressing (f = 3). **Discussion:** The causes of skin deterioration were due to the type of device and material implemented for belaying; In the majority of cases, the lesions were found in peripheral venous accesses, followed by central venous accesses, with supplementary insurance being the least cause of skin deterioration. **Conclusions:** The correct technique for applying and removing adhesive supplies for stabilization and securing of the intravascular catheter will avoid their detachment, skin lesions and interruption of intravascular infusion therapy.

Keywords: Avulsion of the skin; surgical tape; wounds and Injuries; vascular access devices.

Resumo


A deterioração da pele associada a adesivos médicos em dispositivos de acesso intravascular é um evento adverso que pode contribuir para a descontinuação da terapia de infusão intravascular. A Society of Infusion Nurses recomenda o uso de tecnologias de proteção, como curativo estéril para fixação do cateter e esparadrapo para fixação suplementar. **Objetivo:** Analisar as causas e a prevalência da deterioração da pele associada à fixação do dispositivo de acesso intravascular. **Métodos:** Estudo analítico, transversal. Para a coleta de dados, utilizou-se o formato digital e observação direta dos pacientes internados (n = 813) com algum dispositivo de fixação em acesso intravascular central ou periférico e a fixação complementar com esparadrapo, com seguimento de 7 dias em fevereiro de 2020. Resultados: A deterioração da pele incluiu descolamento epidérmico, maceração, contato com irritante e dermatite alérgica, com prevalência de 2,2%. Foram atribuídos a cateter venoso central (f = 8), cateter venoso periférico (f = 7) e esparadrapo para fixação complementar do curativo transparente (f = 3). **Discussão:** As causas da deterioração da pele foram devido ao tipo de dispositivo e material implementado para amarração; Na maioria dos casos, as lesões foram encontradas em acessos venosos periféricos, seguidos de acessos venosos centrais, sendo a amarração suplementar a menor causa de deterioração da pele. **Conclusões:** A técnica correta de aplicação e retirada de suprimentos adesivos para estabilização e fixação do cateter intravascular evitará seu descolamento, lesões cutâneas e interrupção da terapia de infusão intravascular.


Palavras chave: Avulsão da pele; fita cirúrgica; ferimentos e lesões; dispositivos de acesso vascular.


Introducción

La terapia intravascular tiene propósitos profilácticos, diagnósticos o terapéuticos, que consiste en la inserción de un catéter en la luz de una vena, a través del cual se infunden al cuerpo humano líquidos, medicamentos, sangre o sus componentes (1). Las enfermeras se encargan de mantener, monitorear y utilizar los catéteres venosos centrales, reconocen complicaciones como infecciones, hematoma, trombosis del catéter y signos de neumotórax, hemorragia. Además, son responsables de garantizar que el sitio se mantenga limpio

y estéril, (2) previniendo las infecciones del torrente sanguíneo relacionadas con el catéter (3). El catéter intravascular es un tubo blando y flexible, de tipo radiopaco para un control radiológico, con tiempo de duración ya sea temporal o permanente y con uno o más lúmenes o dispositivos de acople (4,5). El catéter intravascular produce altas tasas de flebitis mecánica y extravasación, tiene una inserción más dificultosa, se corre el riesgo de producir daño del propio catéter durante la canalización (6) y su uso inadecuado o material equivocado que se utilice para aseguramiento puede

⁵ Licenciatura en enfermería, Licenciada en enfermería tipo C. Hospital General de México Dr. Eduardo Liceaga. Ciudad Ixtapaluca, México. Correo: magy27_lm@hotmail.com  0000-0003-2614-1760

⁶ Licenciatura en enfermería, enfermera general. Hospital Regional de Alta Especialidad de Ixtapaluca. Ciudad Ixtapaluca, México. Correo: danielle_16@hotmail.com  0000-0002-0321-3509

⁷ Licenciatura en enfermería, enfermero general. Hospital Regional de Alta Especialidad de Ixtapaluca. Ciudad Ixtapaluca, México. Correo: craige_fenix@hotmail.com  0000-0002-4034-9018

propiciar el deterioro de la piel.

Según Hitchcock y Savine (7) establecer un acceso vascular y prevenir infecciones, tanto en la inserción como durante la atención continua, es generalmente la máxima prioridad; el mantenimiento de la integridad cutánea es una consideración secundaria. La piel puede reaccionar a diferentes tipos de adhesivos o aseguramiento del dispositivo vascular.

Hay que precisar que la terapia intravascular conlleva riesgos inherentes, estos pueden ser infecciosos o no infecciosos (8), dentro de los que destaca el deterioro de la piel asociada al catéter o eventos CASI (Catheter Associated Skin Impairment); así mismo, existen pacientes con acceso intravenoso difícil, que requieren múltiples punciones debido a enfermedades crónicas, extremos de edad, obesidad, u otros; razón por la cual se debe seleccionar el Dispositivo de Acceso Vascular (DAV) con el menor riesgo y que mejor se adapte a las necesidades del plan de tratamiento (9). Cada acceso vascular representa una latente probabilidad de desplazamiento, daños en la piel y otras complicaciones (10).

Cabe destacar que el cateterismo venoso periférico puede traer complicaciones como infección y riesgo de deterioro de la integridad cutánea. Este tipo de daño cutáneo puede incluir las siguientes manifestaciones: eritema, desprendimiento de la epidermis, rasgadura cutánea, dermatitis irritativa de contacto, dermatitis alérgica de contacto, foliculitis, flictenas por tensión, maceración (11); también, los tejidos cercanos pueden verse afectados por el uso del catéter, o por los medicamentos administrados o a la misma sujeción, y evidenciar deterioro local al presentar inflamación, erosión o algún tipo de úlcera (12). La instalación de accesos intravasculares debe ser aplicada siguiendo las pautas actuales para evitar una menor tasa de complicaciones y priorizar la elección de la vía central en función de las necesidades terapéuticas del paciente, fomentando las mejores prácticas del profesional de salud (13). Se recomienda seguir las normas asépticas, lavado de manos y retiro del catéter si aparecen signos de infección en el punto de punción o en caso de infección del torrente sanguíneo, flebitis o mal funcionamiento del catéter. Actualmente, no existe evidencia para sustituir de forma rutinaria los catéteres periféricos cada 72-96 horas (14). Los catéteres se cambian solo si existe una indicación clínica para hacerlo, y en caso de retiro del catéter, se debe seguir recomendaciones para evitar riesgos en

la integridad física de los pacientes (15).

Es conveniente indicar que el deterioro de la piel asociado con un Dispositivo de Acceso Venoso Ventral (DAVC) se relaciona con la presencia de drenaje, eritema y/o de otra manifestación de anormalidad cutánea, incluyendo, pero no limitada a vesícula, erosión o desgarro, en un sitio de inserción del dispositivo o en el área bajo el apósito, que persista 30 minutos o más después de retirar el apósito (3). Estos eventos adversos se caracterizan por complicaciones de la piel, flebitis, falla del apósito, aumento de costos y satisfacción del paciente y del personal (16). El manejo de un evento CASI consiste en: evaluar, proteger, dar comodidad y tratar la causa. Se recomienda minimizar los cambios de los diferentes apósitos no rutinarios para favorecer la hemostasia, absorción y fijación, y así evitar deterioro de la piel

Hay que mencionar que algunas afecciones como insuficiencia renal, deficiencia nutricional, trastornos hematológicos, cáncer, etc., pueden afectar la piel que rodea el sitio de inserción de DAVC, lo que resulta en una mayor probabilidad de daño en la piel (17). La rotura en la piel causada por un DAVC proporciona una ruta de entrada para las bacterias, lo que aumenta el riesgo del paciente de infección local, sistémica y del torrente sanguíneo (18). Se debe proporcionar una fijación del DAV que sea cómoda y segura para el paciente, ya que esta se contempla como una medida para garantizar la estabilidad del catéter, reduciendo el riesgo de flebitis e infecciones asociadas (19).

El daño a la piel relacionado con adhesivos de uso sanitario o lesiones MARSÍ (Medical Adhesive-Related Skin Injuries), causa eritema e irritación que pueden ocurrir en los pacientes al remover productos adhesivos (20). La etiología del deterioro de la piel incluye factores intrínsecos y extrínsecos que provocan humedad, cizalla, presión y fricción (21).

Al respecto, la Sociedad de Enfermeras de Infusión “recomienda el aseguramiento del catéter con apósito estéril, combinado o integrado con un dispositivo de aseguramiento, en todos los dispositivos de acceso vascular central y periférico, para proteger el sitio, proporcionar una barrera microbiana y promover la salud de la piel. Para aseguramiento complementario hay que usar cinta quirúrgica para proteger dispositivos adicionales o partes del catéter más allá del apósito, seleccionar la

cinta según el uso previsto y la condición de la piel del paciente” (22). Existen tres aspectos que influyen en las complicaciones del deterioro de la piel asociado a los dispositivos intravasculares como son: los relacionados al personal de salud, al paciente y al material empleado para la estabilización y aseguramiento del catéter intravascular.

Objetivos

El objetivo general es analizar las causas y prevalencia del deterioro de la piel asociado con aseguramiento del dispositivo de acceso intravascular.

Los objetivos específicos: identificar el tipo, grado y frecuencia de lesiones secundarias con respecto al aseguramiento del acceso intravascular central o periférico; y, evaluar el aseguramiento del catéter con tecnologías de protección como apósito estéril y el aseguramiento complementario con cinta quirúrgica en todos los dispositivos de acceso vascular.

Materiales y Métodos

El diseño del estudio fue de tipo analítico, transversal. Se midió la prevalencia de lesiones en la piel, se identificó el tipo y grado de las lesiones, así como el deterioro de la piel asociado con el aseguramiento de dispositivos de acceso intravascular o eventos CASI (Catheter Associated Skin Impairment).

Desde este punto de vista, se evaluaron dos tipos de aseguramientos: 1- aseguramiento del catéter con apósito estéril combinado o integrado con un dispositivo de aseguramiento, en todos los dispositivos de acceso vascular central y periférico; y, 2- aseguramiento complementario con cinta quirúrgica.

Características de la población. Se realizó en un hospital público de alta especialidad, en donde se estudió a pacientes hospitalizados que portaban algún dispositivo de acceso intravascular, a quienes se les dio seguimiento durante 7 días en el mes de febrero 2020. Se estableció el tiempo de siete días para observar el comportamiento de la piel ante el retiro de los insumos adhesivos empleados para el aseguramiento del dispositivo de acceso intravascular; tiempo que las diferentes guías y estándares mencionan como necesario para que los apósitos estériles transparentes deban cambiarse en

este periodo bajo condiciones normales del apósito.

Se observaron pacientes de las áreas de: terapia intensiva e intermedia de adultos; terapias pediátricas y neonatales; hospitalización adultos; hospitalización pediátrica; urgencias; y, unidad toco-quirúrgica.

El tamaño de la muestra se efectuó mediante selección aleatoria. Unidad de análisis: Pacientes con algún dispositivo de aseguramiento del catéter con apósito estéril.

Criterios de estudio: Se incluyeron pacientes pediátricos y adultos de ambos sexos, que cuenten con algún dispositivo de acceso vascular (DAV), catéter venoso periférico y central, catéter central de inserción periférica (PICC), tunelizado, línea arterial y total de adhesivos para aseguramiento, para el uso de la terapia de infusión intravascular. Por otra parte, se excluyeron pacientes de áreas ambulatorias, de quirófano, pacientes con onfaloclisia y pacientes que no aceptaron participar en el estudio.

VARIABLES DE ESTUDIO. Se evaluó el estado de la piel, número de adhesivos para aseguramiento en dispositivos de acceso intravascular, presencia de lesión, tipo de lesión y severidad; además, se tuvieron en cuenta las principales complicaciones: desprendimiento de epidermis, dermatitis irritativa de contacto, dermatitis alérgica de contacto, alergias, maceración y tipo de apósito transparente.

PROCEDIMIENTO. Para la recolección de datos se empleó un formato digital y observación directa a los pacientes durante su estancia hospitalaria, con una media de 183 pacientes por día, obteniendo un total de n=813 muestras en 7 días.

En cuanto al análisis epidemiológico de los datos se determinó la incidencia acumulada de lesiones de la piel relacionadas con dispositivos intravasculares o eventos CASI. Se estratificó el nivel de severidad en tres categorías (leve, moderado y severo) para identificar el porcentaje de complicación. De igual forma, se midió el rango mínimo y máximo del número de accesos vasculares por paciente, así como la mediana. El análisis de los datos se efectuó en el programa Excel, realizando estadística descriptiva para la prevalencia del deterioro de la piel.

El manuscrito fue presentado y aprobado por el Comité

de investigación del hospital, bajo el número NR-10-2019. Por tratarse de un estudio epidemiológico no se aplicó el formato del consentimiento informado, por lo que los participantes dieron su consentimiento verbal.

Resultados

Se obtuvo un total de 813 respuestas, en el periodo comprendido del 10 al 16 de febrero de 2020, en doce

áreas clínicas. Hay que especificar que el 26% de las muestras se tomaron en hospitalización adultos, 14% en terapia intensiva adultos, y el resto de servicios con una distribución semejante (Tabla 1). El 53.3% (f=425) de los pacientes incluidos en el estudio eran hombres y 47.7% mujeres (f=388). Por grupo etario: 12.1% pacientes neonatos, 9.8% pediátricos, 6.9% adolescentes, 17.5% adultos jóvenes, 38.7% adultos maduros y 15% adultos mayores.

Tabla 1. Total de muestras obtenidas en doce áreas clínicas, de un hospital público de tercer nivel, en Estado de México, durante 2020.

Unidad clínica	Muestras	Porcentaje
Urgencias	139	11%
Unidad de terapia intensiva adultos (UTIA)	80	6%
Unidad de cuidados intermedios adultos (UCIA)	126	10%
Unidad de terapia intensiva pediátrica (UTIP)	15	1%
Unidad de cuidados intensivos neonatales (UCIN)	30	2%
Unidad de terapia intermedia neonatal (UTIN)	46	3%
Hospitalización adultos 1	74	6%
Hospitalización adultos 2	331	26%
Hospitalización adultos 4	177	14%
Hospitalización pediatría	112	9%
Hospitalización ginecología	82	6%
Unidad toco quirúrgica	72	6%

Fuente: protocolo para evaluación de las causas y prevalencia del deterioro de la piel asociado con aseguramiento del dispositivo de acceso intravascular. N=813.

La prevalencia del deterioro de la piel asociado con adhesivos de uso médico en dispositivos de acceso intravascular o eventos CASI fue de 2.2% (f = 18).

Así mismo, el 88% de los pacientes contaba con acceso vascular, con seguimiento al 100% de la población, debido a que los datos de alarma por retiro de catéter intravascular se observan en los primeros treinta minutos, tiempo recomendado para evaluar.

Del mismo modo, se evaluó el tipo de aseguramiento empleado en el catéter venoso periférico corto (figura 1), identificando f=469 catéteres asegurados con un apósito transparente estéril; igualmente, 62 catéteres intravasculares fueron asegurados con 4 cintas quirúr-

gicas adicionales para reforzar el apósito estéril transparente, mientras que, 21 catéteres tuvieron hasta 5 cintas quirúrgicas adicionales para reforzar, además del apósito estéril transparente. Se evaluó el sitio de inserción del catéter venoso central (CVC), en donde 14 CVC tuvieron 4 cintas quirúrgicas y solo 4 con 5 cintas adicionales, para reforzamiento del apósito transparente.

El estado de la piel de acuerdo al dispositivo de acceso intravascular utilizado se presenta en la figura 2, identificando lesión en 8 (.9%) catéteres venosos periféricos cortos y 1 cinta quirúrgica adicional para reforzar el apósito transparente. También se identificó lesión en 8 (.9%) catéteres venoso central y 3 cintas quirúrgicas adicionales para reforzar el apósito transparente.

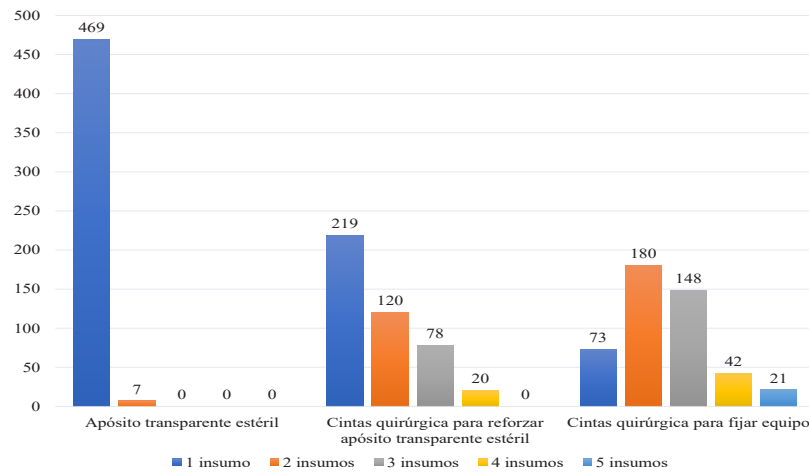


Figura 1. Tipo de aseguramiento empleado en catéter venoso periférico corto, evaluados de un hospital público de tercer nivel, en Estado de México, durante 2020

Fuente: Protocolo para evaluación de las causas y prevalencia del deterioro de la piel asociado con aseguramiento del dispositivo de acceso intravascular. N=813

El deterioro de la piel encontrado de acuerdo al tipo de aseguramiento correspondió al uso de apósito transparente estéril, 7 en catéter venoso periférico y 8 en catéter venoso central; además, contribuyó al deterioro de la piel la cinta quirúrgica adicional para reforzar el apósito transparente estéril con una frecuencia de tres (1 para catéter venoso periférico y 2 para catéter veno-

so central).

En la figura 3 se presenta el tipo de daño de la piel asociado con el aseguramiento, así como el nivel de severidad; todas fueron leves, no hubo severidad moderada ni severa.

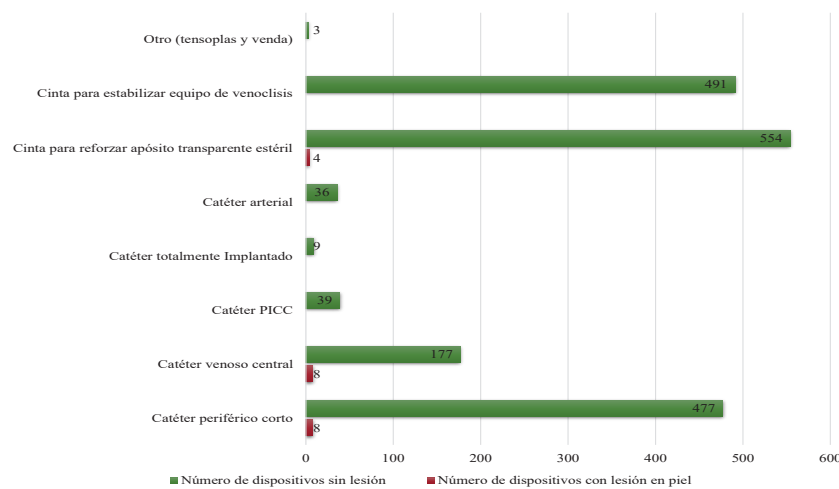


Figura 2. Estado de la piel de acuerdo al catéter, evaluados en un hospital público de tercer nivel, en Estado de México, durante 2020

Fuente: Protocolo para evaluación de las causas y prevalencia del deterioro de la piel asociado con aseguramiento del dispositivo de acceso intravascular. N=813

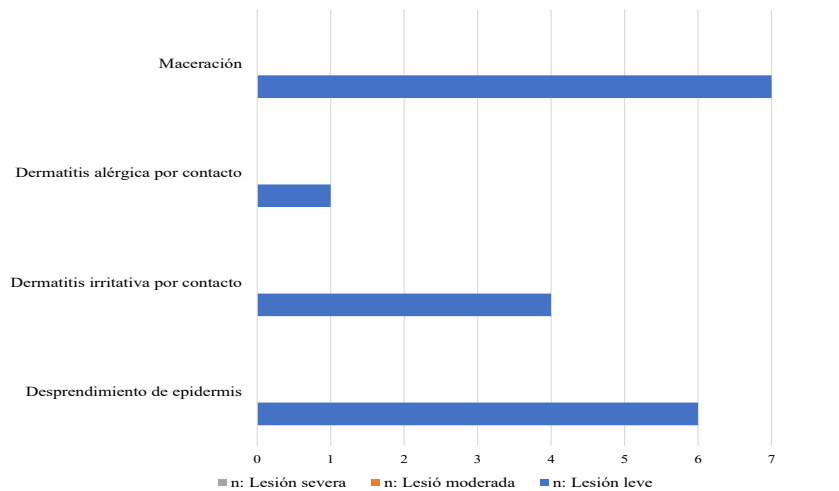


Figura 3. Tipo de daño y severidad, identificados en un hospital público de tercer nivel, en Estado de México, durante 2020

Fuente: Protocolo para evaluación de las causas y prevalencia del deterioro de la piel asociado con aseguramiento del dispositivo de acceso intravascular. N=813

En cuanto a las lesiones, el 83.3% de las veces el producto utilizado para el aseguramiento y los DAV aún estaban en la piel y el 16.7% ya había sido removido de la piel del paciente.

En la población de estudio el deterioro de la piel se presentó en 18 pacientes, todos estaban sin tratamiento. De los 18 pacientes ninguno presentó más de un tipo de lesión. Solo se relacionaron con el catéter venoso periférico y catéter venoso central, los otros catéteres en observación (PICC, tunelizado, totalmente implantado y catéter arterial) no presentaron deterioro de la piel.

Discusión

La incidencia del deterioro de la piel aumenta en los pacientes hospitalizados, debido a que todos contaron con terapia de infusión intravascular; la muestra fue tomada en tres áreas de hospitalización, encontrando muy poca diferencia en la variable sexo sobre la presencia de lesiones.

Conviene indicar que en el hospital se atienden pacientes con patologías de alta complejidad y baja frecuencia, muchos tienen múltiples afecciones, incluyendo algunas como insuficiencia renal, deficiencias nutricionales, trastornos hematológicos, cáncer, etcétera (17); estas condiciones hacen más propenso al paciente a

presentar deterioro de la piel, asociado con los dispositivos intravasculares.

Otro rasgo a tener en cuenta, es que el deterioro de la piel se relacionó con adhesivos de uso médico utilizados para aseguramiento en los dispositivos de acceso intravascular, por lo que la instalación y el seguimiento deben ser aplicados por el profesional de salud con las suficientes habilidades para seleccionar el material y fijación adecuada (13).

Se debe precisar que cada acceso vascular representa una latente probabilidad de desplazamiento, daños en la piel y otras complicaciones (10); sin embargo, la tasa de lesiones fue baja de 2.2%, semejante a los resultados obtenidos por la Henry Ford Foundation, según los cuales “se pueden alcanzar niveles tan bajos como 1.7 %” (23). Las causas de deterioro de la piel se debieron al tipo de dispositivo y al material implementado para su aseguramiento. En la mayoría de los casos las lesiones se encontraron en accesos venosos periféricos, seguidos de los accesos venosos centrales, siendo la menor causa de deterioro de la piel el reforzamiento del apósito transparente con cintas quirúrgicas adhesivas. Según Fumarola et al., (24) “el uso de barreras cutáneas y removedores de adhesivos, puede ayudar a reducir significativamente el riesgo de lesiones MARSI”. Además, la educación sobre la prevención de lesiones cutáneas relacionadas con adhesivos médicos debe es-

tar disponible tanto para los profesionales de la salud como para los pacientes y debe incluir capacitación sobre cómo seleccionar un dispositivo médico adhesivo que refleje las necesidades individuales del paciente y evite daños. Para Kelly et al., (25) “el deterioro de la piel relacionada con adhesivos médicos es una afección frecuente que compromete la integridad de la piel, y que las aplicaciones repetidas y la remoción de adhesivos pueden aumentar la probabilidad de que ocurra un evento MARSÍ”.

También, se encontraron coincidencias en los datos de deterioro de la piel presentadas en los eventos CASI, como el desprendimiento de la epidermis, maceración de la piel, dermatitis irritativa de contacto y dermatitis alérgica por contacto. Todas las lesiones fueron leves, ninguna requirió tratamiento lo cual fue favorable, ya que conforme a Broadhurst et al., (26) “existe una amplia variación en el tratamiento de los sitios de DAVC con deterioro de la integridad de la piel, como erupción cutánea, lesiones por desprendimiento de la piel/ adhesivo y drenaje”. Conviene subrayar que en todas las lesiones que causaron deterioro de la piel se identificó el empleo de apósito transparente estéril y según lo indican las investigaciones sobre este tema, un factor determinante para la presencia de eventos CASI depende del tipo de material empleado para la estabilización y aseguramiento del acceso intravascular. Después de la identificación de eventos CASI no se reportaron reincidencias de daños. Al respecto, Broadhurst et al., (27) sugieren “el empleo del Algoritmo de deterioro de la piel asociado a CVAD (CASI), el cual se centra en la identificación y el tratamiento de lesiones cutáneas, infecciones del sitio de salida, exudado no infeccioso y dermatitis por contacto / irritación de la piel”.

Las lesiones que predominaron en pacientes críticamente enfermos, son semejantes a lo reportado por Gao et al., (28) quienes destacan “que esta población tiene un alto riesgo de MARSÍ por lo que necesitan medidas preventivas y una buena práctica clínica de enfermería para garantizar la seguridad del paciente”.

También, se pudo determinar que en la población pediátrica no se identificaron eventos, a diferencia de lo que plantean Ji Kim et al., (29) quienes reportan “una ocurrencia frecuente de lesiones cutáneas relacionadas con el adhesivo médico entre los pacientes en la UCIP,

especialmente en pacientes que requieren el uso prolongado de adhesivos médicos en la vía central”.

Es importante enfatizar que el deterioro de la piel causa incomodidad, riesgo de infección y dificultad para adherir los insumos adhesivos, por lo que es necesario modificar el procedimiento de estabilización y aseguramiento del catéter intravascular para evitar su desprendimiento. La falla en este proceso exige un mayor tiempo de atención, mayor consumo de material y disminución de la calidad en la atención.

Por su parte, Ullman et al., (30) se enfocaron en “el deterioro de la piel relacionado con el aseguramiento de los DAVC, dejando de lado los apósitos impregnados con medicamentos que causan irritación de la piel pero que reducen la incidencia de infección del torrente sanguíneo”.

Conclusiones

El estudio realizado mostró que la prevalencia del deterioro de la piel asociado con aseguramiento del dispositivo de acceso intravascular o eventos CASI fue baja debido a un buen manejo. Sin embargo, se debe concientizar sobre la técnica correcta de aplicación y retiro de adhesivos para disminuir la prevalencia de deterioro de la piel. Es necesario recalcar que la educación debe enfocarse en la prevención, selección del insumo adecuado, aplicación y retiro, con el fin de contribuir al mantenimiento de la integridad de la piel del paciente que porta un dispositivo de acceso intravascular.

Limitaciones. Se contó con el material necesario para la instalación y curación del acceso vascular; pero no se evaluó la calidad de los mismos ni la técnica de uso.

Recomendaciones para la práctica: Capacitación sobre la técnica correcta de aplicación y retiro de los insumos adhesivos de aseguramiento para disminuir el riesgo de deterioro de la piel con dispositivos de acceso intravascular

Conflicto de intereses

Los autores declaran no tener ningún conflicto de intereses.

Referencias bibliográficas

1. NORMA Oficial Mexicana NOM-022-SSA3-2012, Que instituye las condiciones para la administración de la terapia de infusión en los Estados Unidos Mexicanos. Diario Oficial de la Federación. Secretaria de Salud de México. Disponible en: https://dof.gob.mx/nota_detalle.php?codigo=5268977&fecha=18/09/2012
2. Kolikof J, Peterson K, Baker AM. Central Venous Catheter. 2021 Aug 9. In: Stat Pearls [Internet]. Treasure Island (FL): Stat Pearls Publishing; 2021 Jan. <https://www.ncbi.nlm.nih.gov/books/NBK557798/>
3. Chaves F, Garnacho-Montero J, Del Pozo JL, Bouza E, Capdevila JA, de Cueto M, et al. Executive summary: Diagnosis and Treatment of Catheter-Related Bloodstream Infection: Clinical Guidelines of the Spanish Society of Clinical Microbiology and Infectious Diseases (SEIMC) and the Spanish Society of Intensive Care Medicine and Coronary Units (SEMICYUC). *Enferm Infecc Microbiol Clin (Engl Ed)*. 2018 Feb; 36(2):112-119. <https://doi.org/10.1016/j.eimc.2017.10.019>
4. Giraldo DI, Quirós A, Mejía LA. Manejo de catéteres centrales de inserción periférica en recién nacidos. *Revista científica de la Facultad de Enfermería y Rehabilitación*. 8(2):257-265. Disponible en: <https://www.redalyc.org/pdf/741/74180211.pdf>
5. Fajurim P, Pino P, Castillo A. Uso de catéter venoso central de inserción periférica en pediatría. *Revista chilena de pediatría*. 83 (4):352-357. Disponible en: <https://www.scielo.cl/pdf/rcp/v83n4/art05.pdf>
6. García RF, Gago M, Carrero MC, García S. Actualización de conocimientos en terapia intravenosa. Asociación de Equipo de Terapia Intravenosa 3-170. Disponible en: https://www.academia.edu/24862068/Actualizacion_de_Conocimientos_en_Terapia_Intravenosa
7. Hitchcock J, Savine L. Medical adhesive-related skin injuries associated with vascular access. *Br J Nurs*. 2017; 26 (8):S4-S12. <https://doi.org/10.12968/bjon.2017.26.8.S4>
8. Pastrana J, Orozco V, Gamboa H. Manual para el cuidado estandarizado de enfermería a la persona con terapia de infusión intravascular en México. Secretaria de Salud de México. 2018 10-144. Disponible en: http://cpe.salud.gob.mx/site3/programa/docs/manual_terapia_infusion.pdf
9. Carr PJ, Higgins NS, Cooke ML, Mihala G, Rickard CM. Vascular access specialist teams for device insertion and prevention of failure. *Cochrane Database Syst Rev*. 2018; 3(3). <https://doi.org/10.1002/14651858.CD011429.pub2>
10. Reyes M. Consenso de MARSÍ. Todo lo que necesita saber sobre seguridad y protección. Acceso Vascular. 2019. Comunicación en línea. Disponible en: <https://multimedia.3m.com/mws/media/1436116O/marsi-dano-a-la-piel-por-uso-de-adhesivos-sanitarios.pdf>
11. Cutting KF. Impact of adhesive surgical tape and wound dressing on the skin with reference to skin stripping. *J Wound Care*. 2008; 17(4):157-162. <https://doi.org/10.12968/jowc.2008.17.4.28836>
12. Bellido JC, Carrascosa MI, García Fp, et al. Guía de cuidados en accesos venosos periféricos y centrales de inserción periférica. *Procedimientos y Protocolos Generales de Enfermería, Complejo Hospitalario de Jaén*. 2006; 3(9):1-40. Disponible en: <http://www.index-f.com/evidentia/n9/guia-avp.pdf>
13. Schears GJ, Ferko N, Syed I, Arpino JM, Alsbrooks K. Peripherally inserted central catheters inserted with current best practices have low deep vein thrombosis and central line-associated bloodstream infection risk compared with centrally inserted central catheters: A contemporary meta-analysis. *J Vasc Access*. 2021 Jan;22(1):9-25. <https://doi.org/10.1177/1129729820916113>
14. O'Grady NP, Alexander M, Burns LA, et al. Infecciones asociadas a catéteres intravasculares. *Clinical Infectious Diseases*. 2011; 52(9):162-193. Disponible en: <https://doi.org/10.1093/cid/cir257>

15. Webster J, Osborne S, Rickard CM, Marsh N. Clinically-indicated replacement versus routine replacement of peripheral venous catheters. *Cochrane Database Syst Rev.* 2019 Jan 23; 1(1):CD007798. <https://doi.org/10.1002/14651858.CD007798>
16. Chan RJ, Northfield S, Larsen E, Mihala G, Ullman A, Hancock P, et al. Central venous Access device SeCurement And Dressing Effectiveness for peripherally inserted central catheters in adult acute hospital patients (CASCADE): a pilot randomised controlled trial. *Trials.* 2017;18(1):458. <https://doi.org/10.1186/s13063-017-2207-x>
17. Broadhurst D, Moureau N, Ullman A. Management of central venous access device-associated skin impairment: An evidence-based algorithm. *Journal Of Wound, Ostomy, and Continence Nursing.* 2017; 44 (3) 211-220. Disponible en: <https://doi.org/10.1097/WON.0000000000000322>
18. Thayer D. Daño cutáneo asociado con la terapia intravenosa: problemas comunes y estrategias de prevención. *J Infus Nurs.* 2012; 35(6):390–401. <https://doi.org/10.1097/NAN.0b013e318270a91e>
19. Molina CS, Cerezo M, Domene G, Asensio S, Adamuz J. Estudio comparativo sobre fijación de catéter venoso central mediante sutura versus dispositivo adhesivo. *Enf Intensiva.* 2018; 29 (3) 103-112. Disponible en: <https://doi.org/10.1016/j.enfi.2017.10.004>
20. Ortiz G. Complicaciones cutáneas en el acceso vascular: las MARSÍ. España (VYGON). Octubre 2020 [en línea] Disponible en: <https://campusvygon.com/complicaciones-cutaneas-en-el-acceso-vascular-las-marsi/>
21. Ramírez E, Rivero PA. Factores extrínsecos predisponentes en la formación de lesiones de piel, en los usuarios atendidos en una IPS de Bucaramanga-Santander. Universidad de Santander Udes Facultad ciencias de la salud. 2019; 1-62. Disponible en: <https://acortar.link/OIiH0>
22. Gorski LA, Hadaway L, Hagle ME, et al. Normas de práctica de la terapia de infusión. *J Infus Nurs.* 2021; 44 (supl.1): S1-S224. <https://doi.org/10.1097 / NAN.0000000000000396>
23. Henry Ford Health Systems. Datos de la unidad de Oncología. Congreso Anual de la Sociedad de Heridas, Ostomía y Continencia de EE.UU. - *J Wound Ostomy Continence Nurs.* "Comunicación personal".
24. Fumarola S, Allaway R, Callaghan R, Collier M, Downie F, Geraghty J, et al. Overlooked and underestimated: medical adhesive-related skin injuries. *J Wound Care.* 2020. 1; 29 (Sup3c):S1-S24. <https://doi.org/10.12968/jowc.2020.29.Sup3c.S1>
25. Kelly-O'Flynn S, Mohamud L, Copson D. Medical adhesive-related skin injury. *Br J Nurs.* 2020; 26; 29(6):S20-S26. <https://doi.org/10.12968/bjon.2020.29.6.S20>
26. Broadhurst D, Moureau N, Ullman AJ. Central venous access devices site care practices: an international survey of 34 countries. *J Vasc Access.* 2016; 17(1):78-86. <https://doi.org/10.5301/jva.5000450>
27. Broadhurst D, Moureau N, Ullman AJ; World Congress of Vascular Access (WoCoVA) Skin Impairment Management Advisory Panel. Management of Central Venous Access Device-Associated Skin Impairment: An Evidence-Based Algorithm. *J Wound Ostomy Continence Nurs.* 2017; 44(3):211-220. <https://doi.org/10.1097/WON.0000000000000322>
28. Gao C, Yu C, Lin X, Wang H, Sheng Y. Incidence of and Risk Factors for Medical Adhesive-Related Skin Injuries Among Patients: A Cross-sectional Study. *J Wound Ostomy Continence Nurs.* 2020; 47(6):576-581. <https://doi.org/10.1097/WON.0000000000000714>
29. Kim MJ, Jang JM, Kim HK, Heo HJ, Jeong IS. Medical Adhesives-Related Skin Injury in a Pediatric Intensive Care Unit: A Single-Center Observational Study. *J Wound Ostomy Continence Nurs.* 2019; 46(6):491-496. <https://doi.org/10.1097/WON.0000000000000592>
30. Ullman AJ, Cooke ML, Mitchell M, Lin F, New K, Long DA, Mihala G, Rickard CM. Dressing and securement for central venous access devices (CVADs): A Cochrane systematic review. *Int J Nurs Stud.* 2016; 59:177-96. <https://doi.org/10.1016/j.ijnurstu.2016.04.003>