

CARACTERÍSTICAS Y MANEJO DEL LECHO DE LAS HERIDAS CRÓNICAS

CHARACTERISTICS AND MANAGEMENT OF THE BED OF CHRONIC WOUNDS

Autores: Federico Palomar-Llatas^{(1,2) (*)}, M^a Isabel Pastor-Orduña⁽²⁾, José Bonías-López^(2,3), Begoña Fornes-Pujalte^(1,2), Concepción Sierra-Talamantes^(1,2), Jorge Zamora-Ortiz^(1,2), Paula Diez-Fornes⁽²⁾, D. Palomar-Albert⁽¹⁾.

(1) Unidad de enfermería dermatológica, úlceras y heridas. Hospital General Universitario de Valencia.

(2) Cátedra Hartmann de Integridad y Cuidado de la Piel. Universidad Católica de Valencia.

(3) Departamento dermatología del Hospital Dr. Peset de Valencia.

(*) Contacto: federicop43@gmail.com

Fecha de recepción: 09/03/2018

Fecha de aceptación: 09/04/2018

RESUMEN:

La preparación del lecho de la herida no debería contemplarse como algo separado de la evaluación global de la lesión. En nuestra práctica habitual, como respuesta a la cicatrización de heridas crónicas podremos encontrar distintos tipos de lecho. En este artículo describimos las características de 6 tipos de lechos de heridas que pueden darse en una lesión crónica, y que es determinante conocer para un adecuado abordaje.

Palabras clave: herida crónica, lecho de la herida, cicatrización, biofilm.

ABSTRACT:

The preparation of the wound bed should not be seen as separate from the overall evaluation of the wound. In our usual practice, as a response to the healing of chronic wounds, we can find different types of bed such as granulation, naturalized fibrin biofilm, bacterial biofilm, denatured fibrin film and necrosis. In this article, we describe the characteristics of 6 - types of wound beds that can occur in a chronic injury, and that is important to know for a proper approach.

Key words: chronic wound, wound bed, healing, biofilm.

INTRODUCCIÓN:

Para un correcto manejo de una úlcera será necesario establecer la naturaleza de la misma y las características del paciente, realizando una valoración integral tanto del paciente como de las características de la lesión, teniendo en cuenta que esta abarca la piel perilesional; aunque

centremos el tema en el propio aspecto y características de los distintos tipos de lecho que nos podemos encontrar en úlceras crónicas o de difícil resolución hacia la cicatrización.

Como introducción al tema recordemos que la cicatrización de una herida y principalmente crónica nos encontramos que las distintas fases de estas reacciones bioquímicas del proceso de cicatrización nos las podemos encontrar en todo momento solapadas entre ellas (Imagen 1). La curación de una herida es el resultado de la puesta en marcha de una serie de reacciones celulares y moleculares de una gran complejidad, producidas de forma fisiológica al existir un deterioro de la integridad cutánea.

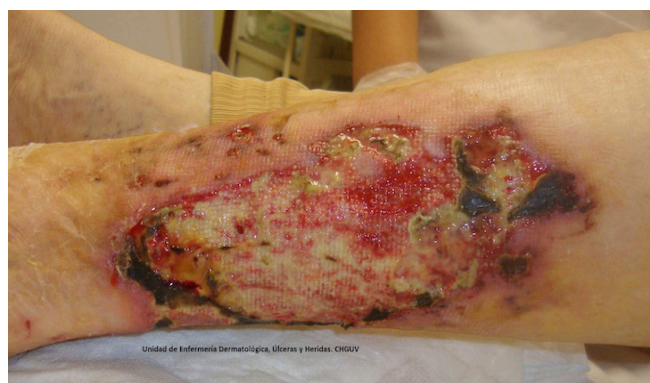

Imagen 1: Lecho con distintas fases de cicatrización.

La cicatrización está regulada por una serie de mediadores proteicos (citocinas) que ejercen su función mediante la unión a receptores de membrana específicos en cada célula. En la cicatrización se distinguen tres fases (inflamatoria, proliferativa y maduración), comienza con la coagulación sanguínea para después continuar con la activación de los procesos catabólicos de

limpieza y seguir con la regeneración de nuevo tejido de relleno y finalizar con la estructuración de un nuevo tejido cicatricial^(1,2).

Fase Inflamatoria:

Es la primera reacción del organismo, al producirse una herida, con el fin de controlar la hemorragia (tapón hemostático). Esto se consigue, mediante la vasoconstricción local, seguida de la formación de un tapón mediante la agregación plaquetar y la inmediata puesta en marcha de la cascada de coagulación (gracias a un factor procoagulante tisular liberado desde las células dañadas y la activación superficial del factor Hageman o factor VIII), promoviendo la formación de coágulos que obturan los vasos rotos.

Este coágulo dentro del espacio de la herida proporciona una matriz provisional para la migración celular. La fibrina junto con la fibronectina forma la matriz provisional para el aflujo de monocitos, fibroblastos y los vasos sanguíneos neoformados. La migración de células inflamatorias en las heridas crónicas puede tener una duración variable que va de semanas, meses e incluso años.

Cuando se activa el factor Hageman se inicia la cascada del complemento, que genera anafilatoxinas C3a y C5a. Las anafilatoxinas aumentan la permeabilidad de los vasos sanguíneos atrayendo neutrófilos y monocitos a la herida y estimulando la liberación de histamina.

Las plaquetas liberan diversas proteínas adhesivas como el fibrinógeno, la fibronectina, la trombospondina y el factor von Willebrand. El fibrinógeno plaquetario es convertido en fibrina por medio de la trombina y se suma al coágulo de fibrina.

Las plaquetas además secretan citocinas como los factores de crecimiento, el factor de crecimiento derivado de las plaquetas (PDGF), el factor de crecimiento transformante α (TGF α) y β (TGF- β) y otros mediadores con múltiples actividades, que promueven la generación de tejido nuevo.

Los neutrófilos y los monocitos comienzan a migrar hacia el tejido lesionado. Los neutrófilos son los primeros en llegar en gran número para limpiar la herida por fagocitosis; en el tejido viable sufren una muerte programada (apoptosis) en pocos días, y son fagocitados por los macrófagos tisulares. Esto marca el final de la

fase inflamatoria. Sin embargo, una contaminación excesiva de la herida puede provocar la persistencia de la respuesta inflamatoria rica en neutrófilos.

Los monocitos sanguíneos van infiltrando el tejido de la herida, convirtiéndose en macrófagos, de importancia vital en la lucha contra los gérmenes y en la eliminación de células muertas y tejido desvitalizado. Los macrófagos como las plaquetas liberan factores de crecimiento que inician la formación del tejido de granulación y se forma una matriz provisional.

Fase proliferativa o Fibroplasia:

El nuevo tejido comienza a formarse aproximadamente 48-72 horas días después de la lesión. Se llama tejido de granulación debido a su aspecto granular por los numerosos vasos sanguíneos neoformados.

Comienza a producirse una invasión de fibroblastos y sustancia fundamental (colágeno y elastina), gracias a la liberación de sustancias quimioatrativas por parte de los macrófagos.

Las sustancias que estimulan la migración y proliferación de fibroblastos son principalmente el factor de crecimiento derivado de las plaquetas (PDGF), factor transformador del crecimiento (TGF α) y el complemento C5a. Más tarde los mismos fibroblastos pueden producir citocinas. Los fibroblastos son los responsables de reemplazar la matriz de fibrina por tejido de granulación.

En esta fase la quimiotaxis y la proliferación celular dependen del tipo y la cantidad de citocinas presentes, con actividad de quimioatracción, y del medio de la matriz extracelular.

La hipoxia estimula la replicación de los fibroblastos. A medida que avanza la angiogénesis y aumenta el oxígeno, disminuye el estímulo para la proliferación de fibroblastos.

La angiogénesis o neovascularización (fibroplasia) se produce a partir de vasos sanguíneos adyacentes. La participación de las células endoteliales favorece la formación de nuevos vasos que transportan oxígeno y nutrientes a la herida. La hipoxia puede potenciar la angiogénesis.

Los factores involucrados en la estimulación de la angiogénesis comprenden el factor de crecimiento fibroblástico (FGF), el factor de crecimiento de células endoteliales derivados de plaquetas (PD-ECGF), el factor de crecimiento de endotelio vascular (VEGF).

Reepitelización:

Se inicia a partir de los queratinocitos del borde de la herida y de los anejos cutáneos (folículos pilosos). Se produce simultáneamente a la fibroplasia, en la cual los miofibroblastos se atraen entre sí, aproximando los bordes de la herida y permitiendo de esta manera la migración de células epiteliales. Los queratinocitos migran mejor en un medio húmedo.

Fase de maduración:

Una vez epitelizada la herida, el proceso de cicatrización continua, incluso durante años. En esta fase ocurre fundamentalmente la producción y maduración de colágeno. La elasticidad va aumentando durante el primer año, pero se recupera sólo hasta un 70-80 %.

En este período predomina el colágeno tipo III; más tarde, se producirá la lisis fisiológica de este colágeno mediante colagenasas y síntesis de colágeno I como había previamente a la formación de la herida. El equilibrio entre la síntesis y la degradación del colágeno condicionará las características de la cicatriz.

La formación de colágeno provoca un aumento de la fuerza de tensión y contracción debida a los miofibroblastos que se encuentran en las líneas de contracción, produciendo una tendencia a la contracción de la base y aproximación de los bordes de la herida.

Los componentes de la MEC tienen funciones específicas para la reparación de las heridas. En primer lugar, la fibronectina, durante la formación del tejido de granulación, proporciona un sustrato provisional para la migración y el crecimiento interno de las células, sirve de vínculo a los miofibroblastos, necesarios en la contracción de la herida y una base para la formación de fibrillas de colágeno. El ácido hialurónico hidrata el tejido de granulación y proporciona una matriz fácilmente penetrable por las células. Las fibrillas de colágeno tipo I, III y V proporcionan tensión a la herida.

La preparación del lecho de la herida, incluida la limpieza y el desbridamiento, son principios importantes del tratamiento, puesto que las heridas deben estar limpias para que cicatricen⁽³⁾.

El concepto de TIME^(4,5,6,7) (Tissue, Infection/Inflammation, Moisture, Edge of wound), el concepto de valoración de la piel perilesional (Escala Fedpalla)⁽⁸⁾, así como el reciente concepto del "Triángulo de la evaluación de las heridas", herramienta propuesta por la WUWHS⁽⁹⁾ ("Advances in wound care: the triangle of wound assessment"), son estándares ampliamente aceptados para el tratamiento de las heridas.

En los últimos diez años se han producido avances importantes, para la cicatrización de las heridas como la evidencia de la terapia compresiva en el tratamiento de las úlceras de etiología venosa; la nefasta importancia de los biofilms bacterianos en el retraso de la cicatrización y la evidencia de la utilización de productos argénticos y polihexanida para combatir estos biofilms bacterianos; la utilización de moduladores de las metaloproteasas en las heridas crónicas o la utilización de la terapia de presión negativa tópica para llegar a una correcta y rápida cicatrización.

Pero en el proceso de cicatrización nos podemos encontrar ciertas características del lecho de las heridas que retrasan este proceso. Tendremos que discernir en qué fase de cicatrización se encuentra para la utilización de activos dinámicos regenerativos en el lecho o actuar con desbridamientos repetitivos y de mantenimiento. Tampoco debemos olvidar la primordial limpieza de las heridas, eliminando cualquier sustancia que impida dicha cicatrización, favorezca la inflamación o un medio de cultivo para la proliferación bacteriana obstáculos para la cicatrización.

TIPOS DE LECHOS DE LA HERIDA:

Presentamos en este artículo seis tipos de tejido en el lecho de las lesiones (ANEXO I):

1. Granulación
2. Biofilm fibrina naturalizada
3. Biofilm bacteriano
4. Necrosis:
 - 4.1. Film de Fibrina desnaturalizada
 - 4.2. Húmeda o esfacelos
 - 4.3. Necrosis seca en placa
 - 4.4. Hematoma disecante
5. Tejido graso
6. Epitelio

La presencia de distintos tipos de tejido en el lecho y tras la práctica clínica en nuestra unidad, con 3.773 consultas durante 2017, realizaremos una descripción clínica, manejo terapéutico y cuidados del lecho de úlceras crónicas.

La eliminación del tejido desvitalizado o activo como es el biofilm bacteriano y la conservación y estimulación y control del tejido proliferativo de granulación y epitelio son los objetivos de este artículo.

Al eliminar el tejido no vascularizado, las bacterias y las células que impiden el proceso de cicatrización (carga celular), obtendremos el medio para estimular la formación de tejido sano. Según estudios recientes sobre la senescencia de las células de la herida y su falta de respuesta a ciertas señales, es particularmente importante el hecho de que el desbridamiento elimine la carga celular y permita que se establezca un medio estimulante. Al contrario que las heridas agudas, que suelen precisar, como mucho, un desbridamiento, las crónicas pueden necesitar desbridamientos repetidos.

En las úlceras y heridas crónicas el proceso de cicatrización se encuentra alterado debido a la existencia de factores subyacentes sobre los que es preciso intervenir. Es frecuente en las úlceras crónicas que persista la fase inflamatoria del proceso de cicatrización, causando más lesión tisular y retrasando su reparación.

Por esto debemos atender el tratamiento tópico como una parte más del abordaje integral de las úlceras; siendo esencial establecer un plan de cuidados con unas prioridades de acción.

La preparación del lecho de la herida no debería contemplarse como algo separado de la evaluación global de la herida, lo que incluiría las necesidades psicológicas del paciente y las etiologías subyacentes y asociadas. Si todos los elementos del esquema TIME, la valoración de la piel perilesional (escala Fedpalla), y el dolor⁽¹⁰⁾, se tratan de forma correcta, muchas heridas evolucionarían hacia la cicatrización.

El tejido que nos afecta para una buena cicatrización de las heridas serían:

Tejido de granulación:

Rojo vivo y brillante, aspecto granuloso, compacto, al tacto es blando y no doloroso. Matriz extracelular formada. La granulación^(Imagen 2) es

la transformación del tejido fibroso en tejido de granulación del lecho de la úlcera o herida, en la fase proliferativa, es el acumulo de fibroblastos, colágeno y elastina. Existe angiogénesis o neo vascularización a partir de vasos sanguíneos adyacentes. Los fibroblastos segregan factores de crecimiento y son responsables de la síntesis, y remodelado de la matriz extracelular.

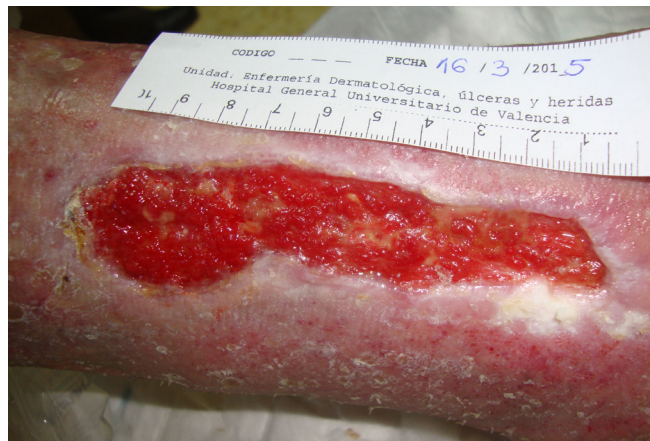

Imagen 2: Tejido de granulación.

Cuando hablamos de hipergranulación nos referimos a una proliferación excesiva del tejido de granulación. Su aspecto es de color rojo intenso y en ocasiones puede ser friable si el nivel de colonización es moderado, se denomina hipergranulación en sábana cuando toda la superficie de la herida presenta pequeños mamelones como cabezas de alfiler y sobrepasan el nivel de la piel como mínimo de 1 a 2 mm. También nos lo podemos encontrar aisladamente en zonas de la herida formando los denominados mamelones. En presencia de este tejido hay que observar si los bordes de la lesión son translúcidos, presentan telangiectasias y la lesión es exofítica para derivar y realizar una biopsia y descartar tumoración.

La hipergranulación puede ser originaria de una infección, traumatismo continuo, y existencia de cuerpos extraños⁽¹¹⁾ (Imagen 3).

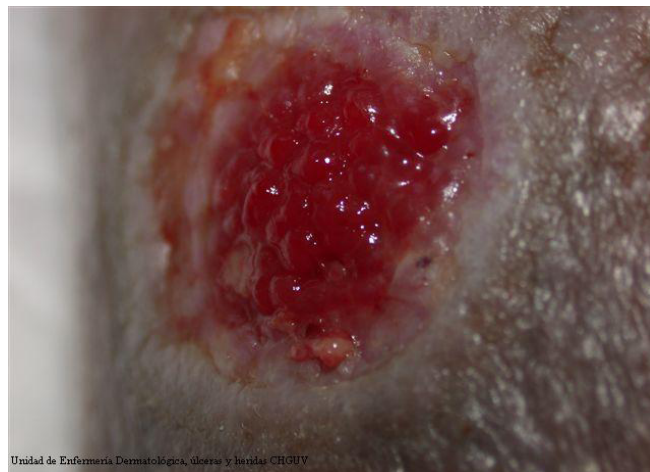

Imagen 3: Tejido con hipergranulación.

Como tratamiento para el tejido de granulación hipergranulado o “patológico”, en la bibliografía no existen estudios con evidencia⁽¹²⁾ para proponer que tratamiento es el ideal y se proponen tres tratamientos tópicos:

1. Barras de nitrato de plata: consiste en dar toques suaves sobre el tejido hipergranulado, tomando este una tonalidad grisácea en el instante de la aplicación. Si esta aplicación es más brusca en el contacto y tiempo esta tonalidad grisácea, pasará a tener un color negro, pudiendo ocasionar más necrosis en el tejido superficial. En nuestra unidad lo realizamos una o dos veces por semana según el nivel de la hipergranulación. Si son mamelones distribuidos en distintas zonas de la lesión, habrán de recordarse las precauciones para su utilización ya que, al ser caustico, los pacientes pueden presentar molestias por escozor intenso en el momento de la aplicación.
2. Corticoide tópico: el efecto antiinflamatorio, la respuesta suele ser buena aplicado durante una semana. Lo aplicaremos cuando exista hipergranulación en sábana y utilizamos hidrocortisona en crema, aplicando una capa fina dos veces a la semana.
3. Inmunomoduladores: son los menos utilizados y así lo refleja la literatura. Son productos quimioterápicos (Imiquimod), utilizados a nivel tópico en carcinomas⁽¹³⁾.

Biofilm de fibrina naturalizada:

Amarillo/blanquecino, de aspecto gelatinoso, gomoso al tacto, no doloroso, rico en componentes del seroma (plaquetas, factores crecimiento). 1-2 mm de espesor no adherido al lecho, y es fácil de retirar. Son proteínas que regulan el crecimiento, diferenciación y metabolismo de las células. Crean microambiente idóneo para la cicatrización, activa la síntesis de colágeno, atraen a macrófagos, neutrófilos, fibroblastos, células endoteliales, células epidérmicas, tienen poder mitógeno, macrófagos y plaquetas, PDFG, TGF-Beta^(Imagen 4).

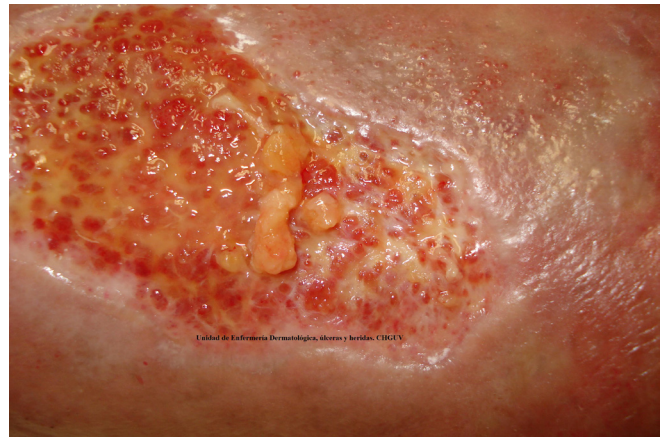

Imagen 4: Biofilm de fibrina naturalizada.

Biofilm bacteriano:

Comunidades microbianas adheridas al lecho de la herida, revestidas por un conjunto mucoso de componentes desde fibrina, desechos celulares, agua, proteínas, exopolisacáridos; que dificultan la fagocitosis, entorpecen y hacen de barrera a la acción de los antimicrobianos y de los antibióticos, 1000 veces más que las bacterias en estado planctónico^(Imagen 5).

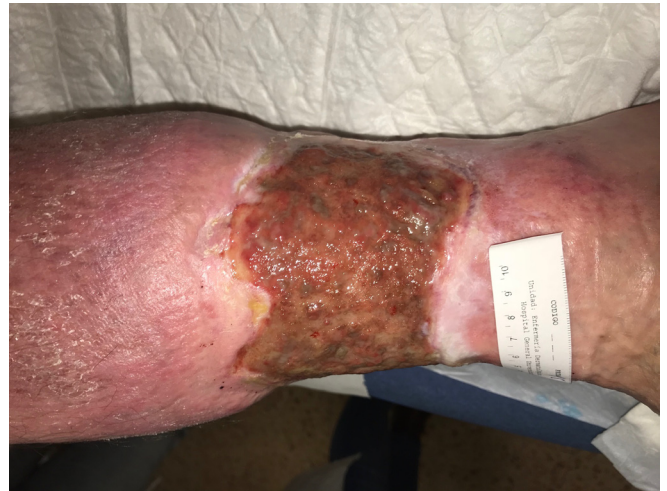

Imagen 5: Biofilm bacteriano.

El biofilm bacteriano no es de consistencia sólida, existen canales que permiten el flujo de nutrientes al igual que el desplazamiento bacteriano. Se estima que los biofilms están asociados a un 65% de las infecciones nosocomiales⁽¹⁴⁾.

Su aspecto puede ser amarillo mate e incluso amarillo verdoso-gris (dependiendo de la flora colonizante), doloroso (+++) al tacto, de 1-2 mm de espesor con fijación en el lecho que requiere de confirmación por microbiología; es la denominada colonización crítica, o infección por lo que será conveniente retirarlo mediante

limpieza y desbridamiento adecuados. Puede complicar la evolución de las heridas por inflamación prolongada, aumento del exudado, liberación prolongada de elastinas y colagenasa, la degradación del colágeno y factor de crecimiento, así como la disminución de los fibroblastos.

El tratamiento es el desbridamiento y el uso de apósitos de componente argéntico o de polihexanida (Imagen 6).

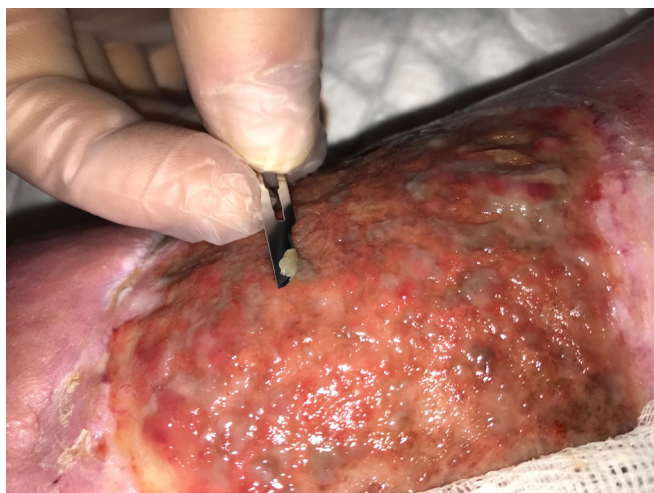

Imagen 6: Desbridamiento biofilm bacteriano.

Tejido necrótico:

Es la muerte de un tejido por lisis celular, su etiología puede ser muy variada desde infecciones, traumatismos, problemas vasculares, etc.⁽¹⁵⁾. Se dan distintos tipos:

Film de fibrina desnaturalizada:

Amarillo mate o gris pardo, duro al tacto, doloroso (+), 1 mm de espesor, fijación al lecho (forma parte de él), no es tejido necrótico, es el denominado tejido fibrinoso (Imagen 7). Las úlceras de larga duración pueden desarrollar una base de fibrina crónica que es adherente y dolorosa; para su eliminación convendría el uso de un anestésico local. Si estos esfacelos están muy adheridos al fondo de la úlcera, haciendo de esta una base al tacto leñoso o duro, en una capa fina de 0,5 a 1 mm. Se limpiarán mediante un raspado o rasurado con el filo del bisturí o curetaje con la cucharilla de Broch perpendicularmente al fondo en varias ocasiones para favorecer la cicatrización (Imagen 8).

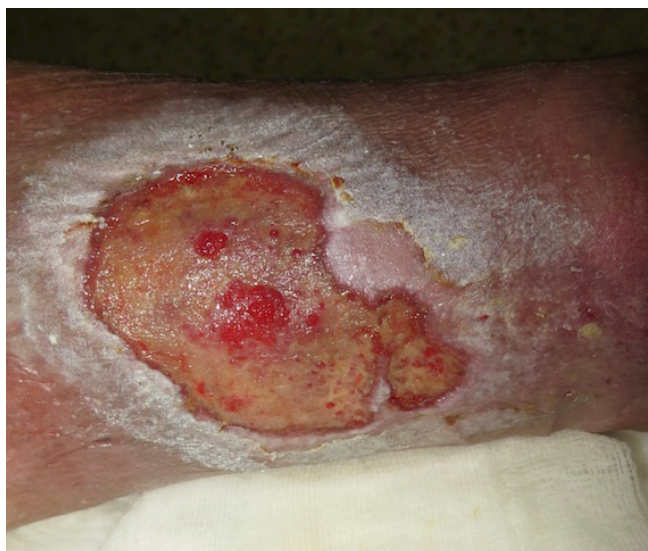

Imagen 7: Film de fibrina desnaturalizada o tejido fibrinoso.

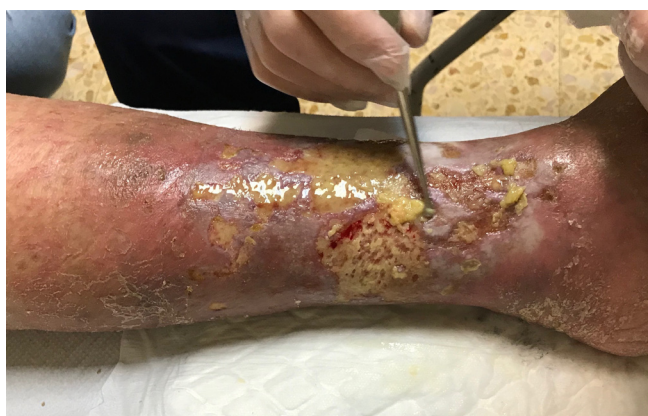

Imagen 8: Desbridamiento tejido fibrinoso.

Esfacelos:

Es de aspecto viscoso, de color amarillo / blanquecino/grisáceo. Es una necrosis húmeda con gran cantidad de fibrina que puede ir acompañada de pus, y es maloliente. Doloroso al estiramiento (+++) por lo que el desbridamiento será cortante con tijera o bisturí, de aquellos de fácil eliminación, con precaución de no estirar, y también se puede utilizar el desbridamiento autolítico (Imagen 9).

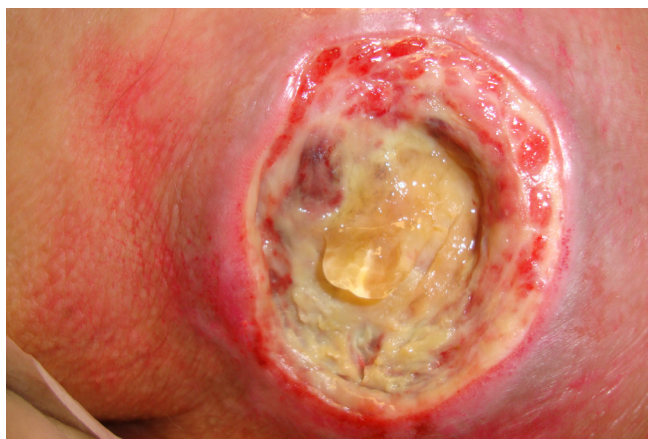

Imagen 9: Esfacelos en el lecho de una herida.

Necrosis en placa:

Es de aspecto grueso, duras, compactas, secas (deshidratadas), de color negro / marrón oscuro, es una necrosis con gran cantidad de colágeno y fibrina. Doloroso a la presión (++). Se realizará desbridamiento cortante, pero esta técnica conlleva riesgo de sangrado, y de dañar los tejidos adyacentes, también se el desbridamiento enzimático (Imagen 10).

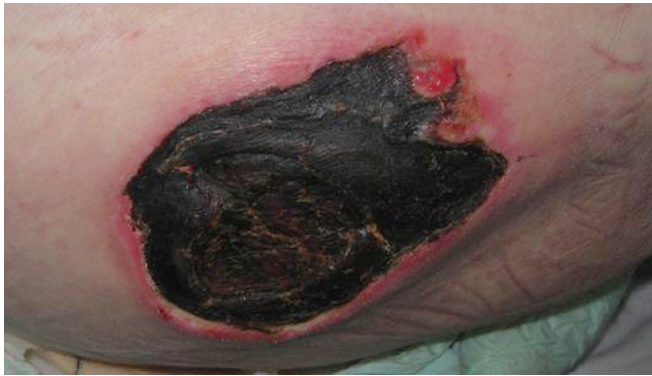

Imagen 10: Necrosis en placa.

Hematoma disecante:

Según el grado de afectación, el sangrado hace que exista una mayor presión extracelular que compromete la vascularización intradérmica de los capilares. Este fenómeno podría originar unas pequeñas placas necróticas o; si el hematoma fuera en planos más profundos, presentar placas necróticas con un espesor 3 mm e incluso la formación de canales internos formados por la presión del hematoma. Estos hematomas entrarían dentro de la clasificación de la dermatoporosis en el grado IV. El tratamiento consistirá en el desbridamiento por planos desde la zona más superficial; evacuando el hematoma con instrumental no cortante para evitar nuevas hemorragias; posteriormente aplicaremos apósitos de ringer para una limpieza por desbridamiento autolítico y osmótico de los restos de coágulos⁽¹⁶⁾ (Imagen 11).

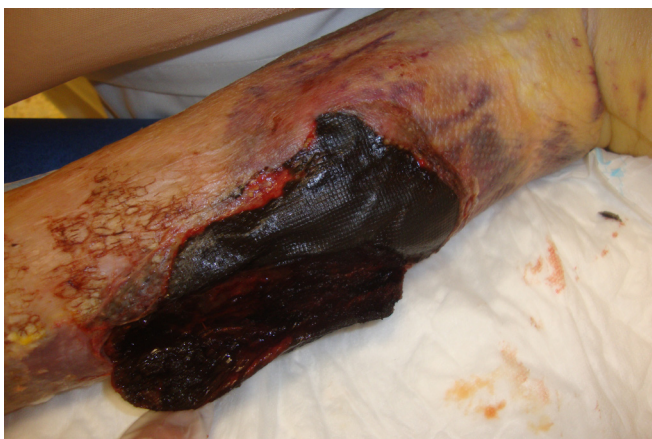

Imagen 11: Hematoma disecante.

Tejido graso:

Aspecto amarillo/ blanco y formando celdas de lipocitos. Tejido más profundo entre dermis y fascia. No doloroso de color amarillo claro y con forma de celdillas, no produce dolor. Cuando se degrada produce un exudado oleoso donde se aprecia la grasa licuada. No se recomienda desbridar salvo que pasara al tener color pardo (Imagen 12).

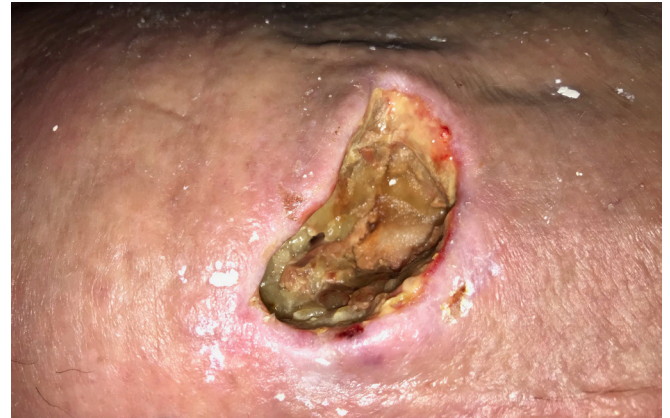

Imagen 12: Tejido graso.

Epitelio:

La existencia del nuevo epitelio comienza desde los bordes de la herida, es una piel fina y translúcida, en su consistencia es seca y fibrosa por déficit de elastina. Cuando en el borde presenta aspecto duro y fibroso, se le aplicará corticoide como antiinflamatorio e incluso si fuera romo pueden dar toques con nitrato de plata con el fin de realizar un Friedrich químico. En la nueva cicatriz se aplicarán, bien ácidos grasos hiperoxigenados como hidratante o bien protegemos con láminas de silicona para ayudar a la elasticidad y la hidratación (Imagen 13).

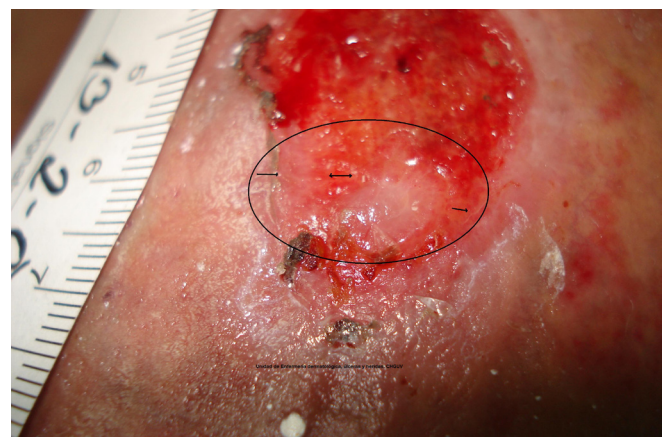



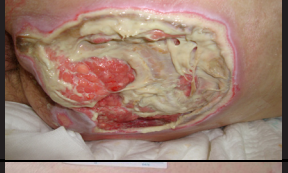


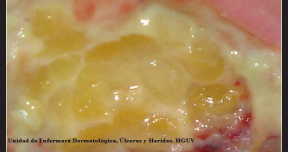



Imagen 13: Tejido epitelial.

BIBLIOGRAFÍA

1. Clark, RAF. Mecanismo de reparación de las heridas cutáneas. En: Goldsmith LA, Katz SI, Gilchrist BA, Paller AS, Leffell DJ, Wolff K. Fitzpatrick Dermatología en Medicina General. Madrid: Ed. Médica Panamericana; 2001.
2. Lucha Fernández V, Muñoz Mañez V, Fornes Pujalte B, García-Garcerá M. La Cicatrización de las Heridas. *Enferm Dermatol [online]*. 2008; 2(3):8-15 .
3. Lázaro Ochaita P, Longo lmedio I. Tratamiento de las úlceras cutáneas crónicas. *Piel*. 2001; 16: 213-9.
4. World Union of Wound Healing Societies (WUWHS). Diagnóstico y heridas. Documento de consenso [online]. Londres: MEP Ltd; 2008.
5. Mosquera- Fernández A, Giralte de Veciana E, González de la Torre H, Lluch Fruns J, Perdomo Pérez E, Vale Carrodegas M. Aplicación del concepto "preparación del lecho de la herida" en el abordaje local de las lesiones crónicas. *El Peu [online]*. 2010; 30(3):120-8 .
6. European Wound Management Association (EWMA). Position Document: Wound Bed Preparation in Practice. [online]. London: MEP Ltd; 2004 .
7. Tizón-Bouza E, Pazos-Platas S, Álvarez-Díaz M, Marcos Espino MP, Quintela-Varela ME. Cura en ambiente húmedo en úlceras crónicas a través del concepto TIME. Recomendaciones basadas en la evidencia. *Enferm Dermatol [online]*. 2013; 7(20): 31-42.
8. Palomar Llatas F, Fornes Pujalte B, Tornero Pla A, Muñoz. Escala A. Valoración Fedpalla de la piel perilesional. *Enferm Dermatol [online]*. 2007; 1(0):36-8.
9. World Union of Wound Healing Societies (WUWHS). *Advances in wound care: the Triangle of Wound Assessment*. [online]. London: Wounds International; 2016.
10. Mínguez Martí A, López Alarcón MD, Palomar F, De Andrés J. Protocolo terapéutico multidisciplinar del tratamiento del dolor en pacientes con úlceras cutáneas dolorosas. *Enferm Dermatol [online]*. 2010; 4(11):35-9 .
11. Hampton S. Understanding overgranulation in tissue viability practice. *Br J Community Nurs*. 2007 Sep;12(9):S24-30.
12. Chaverri Fierro D. Hipergranulación en heridas crónicas: un problema ocasional pero no infrecuente. *Gerokomos [online]*. 2007; 18(3):48-52.
13. Lain EL, Carrington PR. Imiquimod treatment of exuberant granulation tissue in a non-healing diabetic ulcer. *Arch Dermatol [online]*. 2005; 141:1368-70.
14. Percival S, Bowler P. Biofilms and their potential role in wound healing. *Wounds [online]*. 2004; 16(7): 234-40.
15. Woundsourde.com [web]. USA: Kestrel Health Information, Inc (KHI); 2018. [actualizado 10 abril 2012; acceso 09 abril 2018]. KHI. Kestrel Health Information launches surgical dressings and wound management by Dr. Stephen.
16. Kaya G, Saurat JH. Dermatoporosis: a chronic cutaneous insufficiency/fragility syndrome. Clinicopathological features, mechanisms, prevention and potential treatments. *Dermatology*. 2007; 215(4): 284-94.

ANEXO: CARACTERÍSTICAS Y MANEJO DEL LECHO DE LAS HERIDAS CRÓNICAS.

ANEXO: CARACTERÍSTICAS Y MANEJO DEL LECHO DE LAS HERIDAS CRÓNICAS			
Autores: Palomar Latas, F, Pastor Orduña I, Bonías López J, Fornes Pujalte B, Sierra Talamantes C, Zamora Ortiz J, Díez Fornes P, Palomar Albert D.			
DOLOR: + (0 -3), ++ (4 -6), +++ (7-10)	ASPECTO CLÍNICO ICONOGRÁFICO	CARACTERÍSTICAS CLÍNICAS	ACTUACIÓN VS DESBRIDAMIENTO
GRANULACIÓN / HIPERGRANULACIÓN		Rojo vivo y brillante, aspecto granuloso, compacto, al tacto es blando y no doloroso. Matriz extracelular	No desbridar. Si existe hipergranulación crema de hidrocortisona.
BIOFILM FIBRINA NATURALIZADA		Amarillo/blanquecino, aspecto gelatinoso, gomoso al tacto, no doloroso, rico en componentes del seroma (plaquetas, factores crecimiento). 1-2 mm de espesor no adherido al lecho	Fácil retirar, una vez a la semana y no sangra.
BIOFILM BACTERIANO		Amarillo mate e incluso amarillo verdoso (dependiendo de la flora colonizante), doloroso (+++) al tacto. 1-2 mm de espesor con fijación en el lecho. (Confirmación por microbiología)	Desbridamiento cortante, fácil sangrado.
NECROSIS FILM FIBRINA DESNUATURALIZADA (TEJIDO FIBRINOSO)		Amarillo mate o gris pardo, duro al tacto, doloroso (+), 1mm de espesor, fijación al lecho (forma parte de él)	Desbridamiento por legrado, con existencia de sangrado, recomendable anestésico local.
NECROSIS HÚMEDA (ESFACELOS)		Es de aspecto viscoso, de color amarillo quecino/grisáceo, es una necrosis húmeda con gran cantidad de fibrina. Doloroso al estiramiento (+++)	Desbridamiento cortante, de fácil retirada nunca debe de estirarse o retirar por estiramiento es doloroso.
NECROSIS SECA (EN PLACA)		De aspecto duro, compacto, de color negro / marrón oscuro, es una necrosis con gran cantidad de colágeno y fibrina. Doloroso a la presión (++)	Desbridamiento cortante, con precaución no dañar tejido sano o vasos importantes. Fácil sangrado
HEMATOMA DISECANTE		Este fenómeno podría originar placas necróticas. Si el hematoma fuera en planos más profundos, presenta placas necróticas con un espesor 3 mm e incluso la formación de canales internos formados por la presión del hematoma. Doloroso (+++)	Desbridamiento cortante con precaución y desbridamiento autolítico y osmótico (apósitos de Ringer).
TEJIDO GRASO		Aspecto amarillo/ blanco y formando celdas de los lipocitos. Tejido más profundo entre dermis y fascia u ósea. No doloroso.	Puede licuar y excretar líquido aceitoso, recomendable desbridar a no ser que su aspecto sea seco con tonalidad marrón.
EPITELIO		La existencia del nuevo epitelio comienza los bordes de la herida, es una piel translúcida, en su consistencia es seca y por déficit de elastina	Ácidos grasos hiperoxigenados como hidratante o bien protegemos con láminas de silicona para ayudar a la elasticidad y la hidratación.

Fuente: Elaboración propia basada en la bibliografía. Imágenes cedidas por los autores.