

COLOCACIÓN INMEDIATA DE IMPLANTES IMETI POST EXTRACCIÓN DENTAL

Luz Karime Polo Mora*
 Katherine Villafañe Torres*
 Jorge Luis Macia Barraza**
 Antonio Díaz Caballero***

RESUMEN

Son numerosos los estudios de los que se deduce que los implantes inmediatos post extracción pueden dar buenos resultados, lo que está confirmado por las elevadas tasas de éxito alcanzadas con esta modalidad terapéutica. Existen casos en los que las necesidades estéticas y funcionales toman una importancia primordial y entonces, realmente se justifica una implantación inmediata post extracción.

El avance tecnológico con respaldo científico de los últimos cuarenta años ubico a los Implantes Imeti dentro de la Odontología, no sólo como una filosofía de trabajo sino más bien como una verdad científica comprobada. (Duazary 2008; 1: 42 - 47)

Palabras clave: Implante dental, implante post extracción, estética.

ABSTRACT

There are much studies what you can deduce that the immediate implants postextraction can give good results, what it is confirmed for the high measure of success obtained with this therapeutic modality. There are cases in which this aesthetic and functional necessities take a primordial importance and, it really justifies an immediate implantation postextraction.

The technological advanced with scientific support of the last forty years located to the implants into the modern dentistry, not only like a work philosophy but like a scientific verified truth.

Key Words: Implant dental, post extraction implant, aesthetics.

INTRODUCCIÓN

El uso de implantes dentales para reestablecer la estética natural en la región anterior luego de la pérdida de un diente se convirtió en uno de los mayores desafíos de la odontología restauradora. La colocación de implantes dentales de forma inmediata pasó a formar parte integral de un protocolo diseñado

para el mantenimiento del contorno gingival armonioso con los dientes adyacentes.¹ El protocolo diseñado por Brånemark y su equipo para su sistema de implantes dentales, dado el éxito internacional que obtuvo, hizo decaer durante muchos años otros procedimientos. Inicialmente se recomendaba un periodo de cicatrización de 9 a 12 meses desde la extracción del diente hasta la colocación del implante.² La continua investigación hizo

* Estudiantes de pregrado de la Universidad de Cartagena Facultad de odontología. Cartagena, Colombia

** Odontólogo Colegio Odontológico Colombiano. Entrenamiento en Rehabilitación oral, entrenamiento en Implantes oseointegrados Consultorio Odontológico Integral Oficina 803. Barrio Bocagrande. Cartagena, Colombia. Teléfono: + 57-5-6550458. Correo: jorgemaciadds@yahoo.es

*** Odontólogo Universidad de Cartagena. Especialista en Periodoncia Universidad Javeriana. Magíster en Educación Universidad del Norte. Profesor titular, Facultad de odontología Universidad de Cartagena. Jefe Departamento de Investigaciones. Correo antoniodiazcc@yahoo.com

RECIBIDO el 15 de noviembre de 2007 ACEPTADO el 20 de febrero de 2008



que varios de los conceptos incluidos en el protocolo de Brånemark y considerados axiomáticos, como el concepto de técnica sumergida, carga diferida, superficie de titanio mecanizado, etc., hoy sean revisados y superados incluso por sus propios creadores.³

La colocación del implante en un lecho post-extractivo es una técnica relativamente nueva que se desarrolla en los últimos años. Las exigencias fundamentales que lleva al nacimiento de este protocolo, se origina de la exigencia de recortar los tiempos de la terapia, pero sobre todo por la necesidad de preservar las estructuras alveolares que están destinadas a un proceso de reabsorción, tras la exodoncia del elemento dentario.⁴

Los implantes dentales se convirtieron en una técnica rutinaria predecible, siendo hoy día el estándar terapéutico para la reposición de piezas dentales en adultos. Un implante oral osteointegrado se ancla directamente al hueso, sin embargo en presencia de movimiento, una interfase de tejido blando puede encapsular el implante, provocando su fracaso.⁵

El sitio de colocación del implante implica una serie de circunstancias variables, entre las que podemos anotar: la calidad ósea y las fuerzas oclusales.^{6, 7}

La implantología oral viene evolucionando la práctica de la odontología durante los últimos 15 años. Múltiples estudios demuestran que la rehabilitación de los pacientes desdentados parciales y totales con implantes dentales es un procedimiento predecible.^{8, 9} En este sentido, el pronóstico a largo plazo de la terapéutica con implantes está relacionado con el desarrollo del fenómeno de la oseointegración y de una buena reacción de los tejidos mucoperimplantarios.^{10, 11}

Desde el comienzo, diversos sistemas de implantes oseointegrados se utilizan en la rehabilitación oral del paciente parcial y totalmente desdentado lo que representa un reto permanente en el desarrollo de nuevos materiales y diseños, tanto en los componentes propiamente implantológicos como en los aditamentos prostodónticos. El material más utilizado en la realización de los implantes orales es el titanio comercialmente puro, debido a que presenta una gran biocompatibilidad y constituye el material ideal para conseguir la oseointegración con éxito a largo plazo tras la carga funcional.^{12, 13}

La superficie de los implantes constituye un aspecto importante de la implantología oral porque sus

características físicas y químicas pueden influir en el desarrollo de una mejor respuesta tisular del huésped a los implantes.¹⁴

El titanio es utilizado en el tratamiento de las fracturas en ortopedia por más de 20 años a la fecha no existe ningún caso de incompatibilidad reportado.¹⁵ Este posee buenas propiedades mecánicas, su fuerza de tensión es muy semejante a la del acero inoxidable utilizado en las prótesis quirúrgicas que reciben carga. Es mucho más fuerte que la dentina o cualquier cortical ósea, permitiendo a los *implantes* soportar cargas pesadas. Este metal es suave y maleable lo cual ayuda a absorber el choque de carga.

Existe una gran cantidad de sistemas de *implantes dentales* osteointegrados, todos con diferentes características en diseño, materiales, métodos de colocación, etc.; sin embargo, casi todos requieren de dos tiempos quirúrgicos para su utilización. El primero para su colocación, dejándolos sumergidos por debajo de la mucosa, que se sutura cubriéndolos (periodo de cicatrización), posteriormente deberá realizarse un segundo tiempo quirúrgico para exponer el implante y colocar los aditamentos protésicos.¹⁶

Según el tiempo transcurrido entre la exodoncia y la implantación se estableció la siguiente clasificación, relacionando la zona receptora con la terapia a realizar.¹⁷

- Inmediata, cuando el hueso remanente es suficiente para asegurar la estabilidad primaria del implante, que se inserta en el mismo acto que la exodoncia (Implantes inmediatos primarios).
- Reciente, si entre la exodoncia y la implantación transcurren unas 6-8 semanas, tiempo en que cicatrizan los tejidos blandos, que permitirán una adecuada cobertura mucogingival del alvéolo (Implantes inmediatos secundarios).
- Diferida, cuando la zona receptora no es óptima para una implantación inmediata o reciente, primero se realiza la terapia de promoción ósea con injertos óseos y/o membranas de barrera y unos seis meses después, proceder a la inserción del implante (Implantes diferidos).
- Madura, si transcurren más de nueve meses, encontramos hueso maduro.

La colocación del implante inmediato en el alveolo, lleva una serie de ventajas que se traducen en una mejoría de la terapia y del resultado sea por un aspecto estético que funcional.¹⁸ Entre las principales ventajas están conservar patrimonio óseo y de tejidos blandos, reducen los tiempos quirúrgicos, menor tiempo de tratamiento, la extracción aporta vascularización muy favorable para el proceso de cicatrización y regeneración ósea, permite una posición ideal del implante, al no tener que perforar cortical generamos menor calor al corte con el instrumental rotatorio aún con refrigeración y como desventajas tienen mayor complejidad (técnica quirúrgica), presentan mayor dificultad para lograr anclaje primario, pueden requerir rellenos óseos y/o membranas, mayor dificultad para el cierre de la herida, posibilidad de fractura de la tabla vestibular cuando esta es muy delgada, necesidad de mayor experiencia profesional¹⁹

Los implante inmediatos están indicados principalmente en la sustitución de dientes con patologías sin posibilidad de tratamiento, como caries o fracturas, reabsorciones apicales de la raíz de dientes temporarios con agenesia del permanente, fracaso de la terapia endodóntica, piezas con enfermedad periodontal irrecuperable. También se indican implantes inmediatos simultáneos a la extracción de caninos incluidos y de dientes temporales²⁰. No obstante un proceso inflamatorio periapical agudo es una contraindicación absoluta para la colocación de implantes inmediatos.²¹ Siendo deseable diferir la intervención durante tres o cuatro semanas después de la exodoncia para controlar el proceso infeccioso. Se debe favorecer un cierre primario de los tejidos blandos realizando, si es necesario, algún colgajo de translocación para cubrir el alveolo y reducir la reabsorción ósea.²²

Los lugares más habituales para la colocación de implantes inmediatos son la zona anterior (caninos e incisivos) y la zona de premolares del maxilar superior y mandíbula. Cuando el diámetro de la raíz es menor que el del implante la estabilidad primaria es mayor, esto sucede cuando se extrae un diente periodontalmente comprometido que tiene un soporte óseo de menos de 1/3 de su raíz.²³

Dentro de los criterios quirúrgicos a considerar en la colocación de implantes inmediatos están, realizar una exodoncia lo menos traumática posible, para mantener la mayor integridad ósea.

En los dientes multirradiculares se procederá a la odontosección y a la extracción de las raíces por

separado. Se deben respetar las paredes alveolares durante la exodoncia en especial la vestibular, cuyo nivel debe estar parejo al de los dientes vecinos, para que la emergencia del pilar protésico sea estética.

Antes de colocar un implante inmediato debemos realizar un minucioso curetaje y limpieza del alvéolo para retirar cualquier tejido infectado o inflamado, así como los restos de ligamento periodontal^{24,25}

Es necesario que el implante tenga una estabilidad primaria suficiente, generalmente se obtiene sobrepasando el ápice de 3 a 5 mm o con el uso de un implante de diámetro más ancho que el alvéolo.^{26,27}

CASO CLÍNICO

Paciente masculino de 45 años de edad que consulta a rehabilitación oral por presentar inconformidad estética y funcional preocupado por su estado de salud oral decide recurrir al profesional de la salud oral. Respecto a sus antecedentes médicos familiares y personales no reportó datos de relevancia alguna. Durante el examen intraoral fig. 1: se observan coronas desadaptadas, encía enrojecida e inflamada, prótesis fija antero inferior desadaptada.

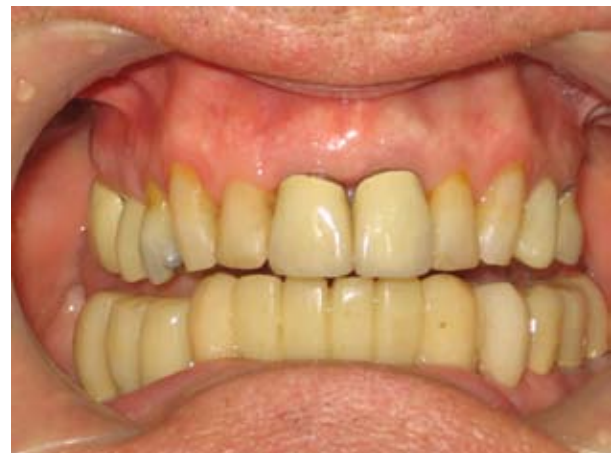

Figura 1. Estado inicial del paciente

Al realizar pruebas de vitalidad tales como palpación, percusión y movilidad respondió positivamente, reportándose según la clasificación de Miller en grado 2. En la realización del sondaje se evidenció bolsa periodontal de 8 mm, que confirma la movilidad clínica. Diagnóstico de periodontitis crónica severa localizada en órganos dentarios 32 y 42.

Radiográficamente se observó pérdida ósea leve de tipo horizontal a nivel de órganos dentarios 16, 25, 43, 44, 45,

pérdida ósea leve de tipo vertical a nivel de los órganos dentarios 32, 42 y 43. Moderada reabsorción radicular que confirma la movilidad clínica a nivel de los órganos dentario 32 y 42. Figura 2.

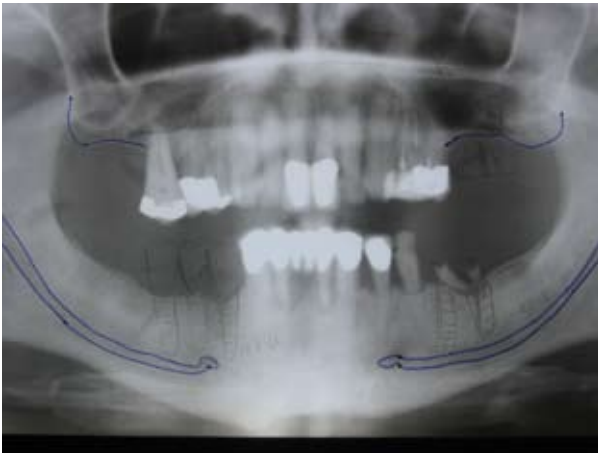


Figura 2. Radiografía panorámica inicial.

El plan de tratamiento a seguir fue: coronas libres de metal en 11 y 21, carillas en 12, 13, 22, 23. Figura 3.

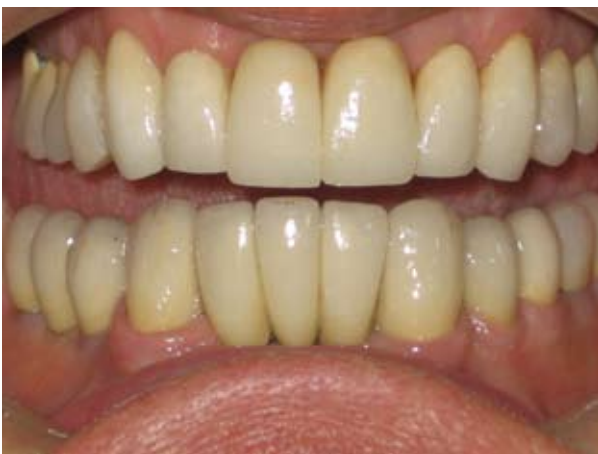

Figura 3. Coronas individuales en 11 y 21, carillas en 12, 13, 22, 23

Exodoncia de los órganos dentarios 32 y 42 curetaje suave del alveolo, lavado e irrigación con suero fisiológico y tetraciclina e inmediata colocación de los implantes, con fusión en boca para la colocación de provisionales. El implantes que se utilizo es autorroscante de titanio de hexágono interno de fabricación y tecnología Colombiana (IMETI), de 3.4 de diámetro por 12 milímetros de profundidad.

Tres meses después fue retirado el provisional se conserva Figura 4.

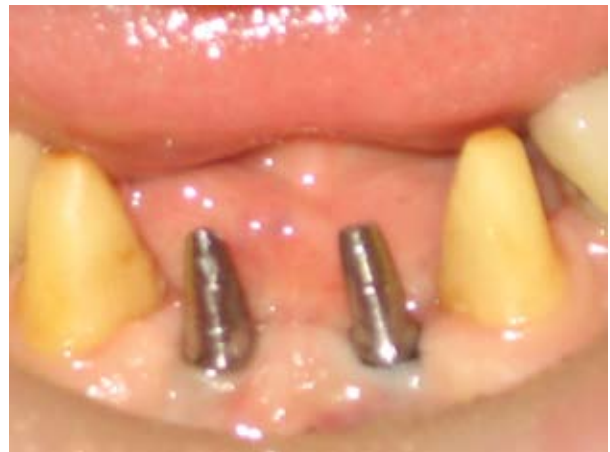

Figura 4. Cicatrización de tejidos blandos

Se realiza la toma de impresiones definitivas y colocación de pilar. Radiografía Panorámica de control en donde se observa regeneración ósea positiva y biocompatibilidad entre hueso e implante. Figura 5.

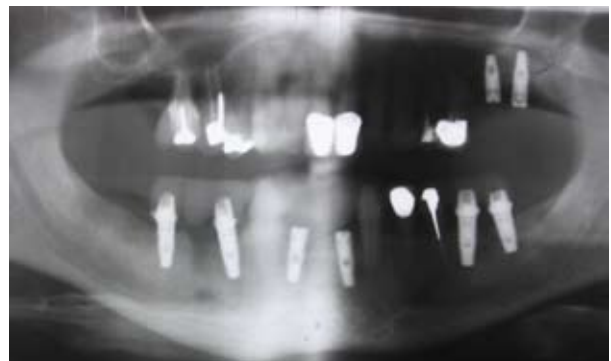

Figura 5. Regeneración ósea positiva

Posteriormente se coloca prótesis fija definitiva, con una excelente aceptación estética y funcional por parte del paciente. Figura 6.

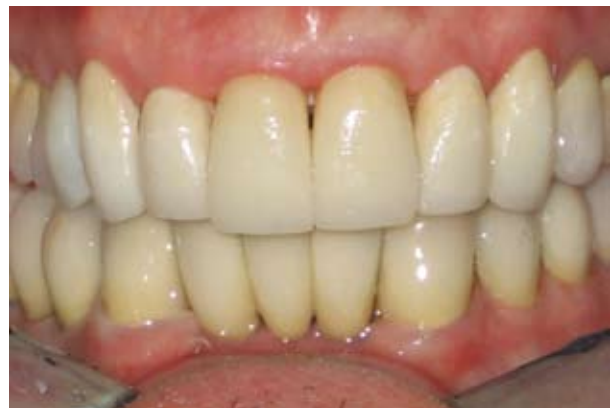

Figura 6. prótesis definitiva

DISCUSIÓN

En el presente caso se colocaron dos implantes inmediato post extracción dental restaurando con una prótesis fija de cuatro unidades.

En este casos las necesidades estéticas y funcionales toman una importancia primordial entonces realmente se justifica una implantación inmediata post extracción.

Algunos pacientes no toleran las prótesis removibles o no se encuentran cómodos durante la masticación o el habla, o simplemente no desean esperar tres a seis meses para la colocación de una prótesis fija.

Los implantes post exodoncia es una técnica cuyo éxito depende de la indicación realizada por parte del profesional de la salud, para valorar la calidad del hueso remanente y la presencia o no de enfermedad periodontal activa que pueda comprometer la supervivencia de los implantes.²⁸

Autores como Arturo Hruska, Assia Chiaramonte Bordanaro en el 2002, fueron mas lejos e hicieron otro estudio, esta vez con 1301 implantes, los resultados fueron altamente positivos demostrando que en este tipo de implantes la calidad de huso era mejor y por lo tanto el futuro del implante se presenta más congruente.²⁹

Consideramos que estamos realizando carga inmediata sobre nuestros implantes, cuando conectamos las prótesis en el mismo día de la intervención, o bien en los dos o tres días siguientes. Hay autores como Sullivan que consideran carga inmediata la realizada hasta la realizada hasta 7 días después de la inserción de las fijaciones. Sin embargo hay un hecho en el que coinciden la mayoría de los autores y es que la carga inmediata va a favorecer la rápida transformación de hueso indiferenciado (reticulado), en hueso laminar denso, el cual resistirá mucho mejor las fuerzas de la masticación.³⁰

CONCLUSIÓN

Se puede apreciar que la técnica quirúrgica con el implante colocado en el alveolo de forma inmediata post extracción del elemento dentario, si es realizada según un preciso y bien determinado protocolo quirúrgico, ofrece garantías de predictibilidad de éxito.³¹

Frente a una indicación de exodoncia, los implantes inmediatos acortan el tiempo de espera en su rehabilitación, además disminuyen la reabsorción ósea del alvéolo residual y evita un acto quirúrgico.³²

Una patología periapical crónica, no es contraindicación para la implantación inmediata, siempre y cuando se realice bajo antibioterapia y con un minucioso legrado del lecho óseo.

El cierre primario de la herida, luego de la implantación inmediata, es algo deseable para la mayoría de los autores, aunque para otros no tiene gran relevancia.³³

Es evidente, la importancia de las revisiones periódicas con frecuencia semestral durante el primer año después de la conclusión del tratamiento, que en seguida tomarán una cadencia anual o más frecuente según los casos y sobre todo, según la capacidad de auto mantenerse que demuestre el paciente.

REFERENCIAS BIBLIOGRÁFICAS

- Zuhr O. Maintenance of the original emergence profile for natural esthetics with implant-supported restorations. *Quintessence of dental Technology* 2002; 25: 144-154.
- Bascones A, Frías MC, Bascones C. Implantes postextracción. *JANO* 2001; 3:12-17
- Luengo F, de Santiago J. El implante inmediato a la extracción. En: Herrero M, Herrero F, eds. Atlas de procedimientos clínicos en implantología oral. Madrid: Trp Editores 1995; 125-40.
- Lazzara R.J. - Immediate implant placement into extraction sites: surgical and restorative advantages - *Int. J. Period Rest. Dent.* 1989; 333-343
- Brunski J B, Moccia AF Jr, Pollack SR, Korostoff E, Trachtenberg DI. The influence of functional use of endosseous dental implants on the tissue-implant interface. I. Histological aspects. *J Dent Res* 1979; 58:1953-1969.
- Misch E., C Bone Density: A Key Determinant for Clinical Success. Chap. 8. *Contemporary Implant Dentistry*, second edition. Carl E. Misch. Editorial Mosby 1999; 109-118.
- Misch E., C. Endosteal Implants for posterior Single Tooth Replacement: Alternatives, Indications, and Limitations. *J Oral implantol.* 1999; 25: 80-94.
- Buser D, Mericske-Stern RD, Bernard JP, et al. Long-term evaluation of non-submerged ITI implants. Part 1: 8-year life table analysis of a prospective multi-center study with 2359 implants. *Clin Oral Impl Res* 1997; 8: 161-72.
- Noack N, Willer J, Hoffmann J. Long-term results after placement of dental implants: longitudinal study of 1.964 implants over 16 years. *Int J Oral Maxillofac Implants* 1999; 14: 748-755.
- Davies JE. Mechanisms of endosseous integration. *Int J Prosthodont* 1998; 11: 391-401.
- Weber HP, Cochran DL. The soft tissue response to osseointegrated dental implants. *J Prosthet Dent* 1998; 79: 79-89.
- Brunski JB, Puleo DA, Nanci A. Biomaterials and biomechanics of oral and maxillofacial implants: current status and future developments. *Int J Oral Maxillofac Implants* 2000; 15: 15-39.
- Taylor TD, Agar JR, Vogiatzi T. Implant prosthodontics: current perspective and future directions. *Int J Oral Maxillofac Implants* 2000; 15: 66-75.
- Kasemo B, Gold J. Implant surfaces and interface processes. *Adv Dent Res* 1999; 13: 8-20
- Steinman S. The properties of Titanium. In: Schroeder A et al (Eds). *Oral implantology basics, I.T.I. Hollow Cylinder System*. 2nd edition. New York: Thieme 1996: 37-57.
- Schroeder A. Preconditions for long term implantological success. In: Schroeder A et al (Eds): *Oral implantology basics, I.T.I. Hollow Cylinder System*. 2nd edition. New York: Thieme 1996: 2-9
- Peñarrocha M, Sanchis JM. Implante inmediato a la extracción. En: Peñarrocha M, ed. *Implantología Oral*. Barcelona: Ars Médica 2001. p. 85-93.
- Becker W, Becker B.E.: Guided tissue regeneration for implants placed into extraction sockets and for implants dehisence: Surgical technique and case reports. *Int J Periodont Rest Dent* 1990; 10: 377



19. Chanavaz M. Maxillary sinus: anatomy, physiology, surgery and bone grafting related to implantology. Eleven years of surgical experience. *J oral impl* 1990; 16:199-209.
20. Coppel A, Prados JC, Coppel J. Implantes post-extracción: Situación actual. *Gaceta Dental Sept.* 2001;120:80-86.
21. Novaes-Junior AB, Novaes AB. Soft tissue management for primary closure in guided bone regeneration: surgical technique and case report. *Int J Oral Maxillofac Implants* 1997;12:84-87.
22. Schultes G, Gaggl A. Histologic evaluation of immediate versus delayed placement of implants after tooth extraction. *Oral Surg Oral Med Oral Pathol Oral Radiol Endod* 2001; 92: 17-22.
23. Block MA. Placement of endosseous implants into tooth extractions sites. En: Block MA, Kent JN, eds. *Endosseous implants for maxillofacial reconstruction.* Philadelphia: Saunders Company 1995. p. 348-367.
24. Schwartz D, Chaushu G. The ways and wherefoes of immediate placement of implants into fresh extraction sites. A literature review. *J Periodontol* 1997; 68:915-923.
25. Schwartz D, Chaushu G. Placement of implants into fresh extractions sites: 4 to 7 years retrospective evaluation of 95 immediate implants. *J Periodontol* 1997;68:1110-1116.
26. Becker W, Becker BE. Flap designs for minimization of recession adjacent to maxillary anterior implant sites. A clinical study. *Int J Oral Maxillofac Imp* 1996;11:46-54.
27. Bascones A, Frías MC. Aplicación del principio de regeneración ósea guiada a los implantes inmediatos. Revisión bibliográfica. *Av Periodoncia* 1999; 11:33-43.
28. Heidi L, Jonathan P, Wiens. Factors affecting soft tissue around dental implants: A Review of the literature. *J Prosthet Dent* 2005; 94: 440-444.
29. Hruska A. Immediate Loading Implants. *Journal of Oral Implantology.*2002;28:4
30. Manzanares M. La carga inmediata en la implantación de hoy. *Revista Española Odontostomatológica de implantes* 2002; 10 1: 21-28.
31. Nyman J., Lang N.P., Buser D.: Bone regeneration adyacent to titanium dental implant using guided tissue regeneration: a report of two cases. *Int. J. of Oral and Maxillofacial implants* 1990; 5: 9-14.
32. Barzilay I, Grasre G, Iranpour B, Natiella J. Immediate implantation of pure titanium implants into extraction sockets of macaca fascicularis. Histological observations. *Int J Oral maxillofac Implants* 1996;11:489-497.
33. Krump JL, Barnet BG. The immediate implant: a treatment alternative. *Int J Oral Maxillofac Implants* 1991;6:19-23.