

Úlcera por presión del descuido al cuidado

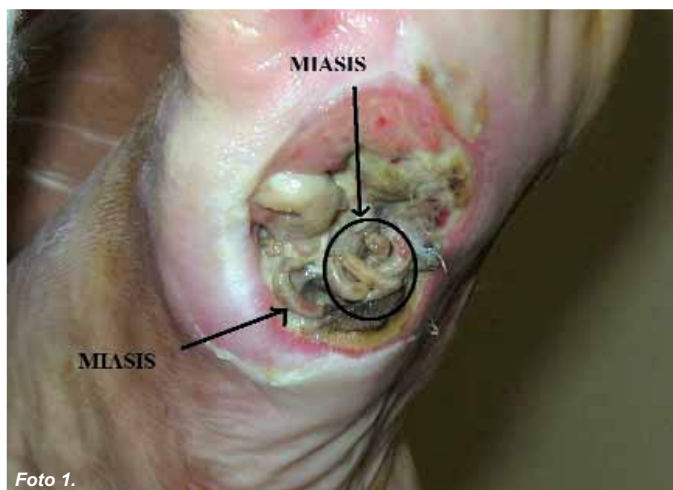


Foto 1.

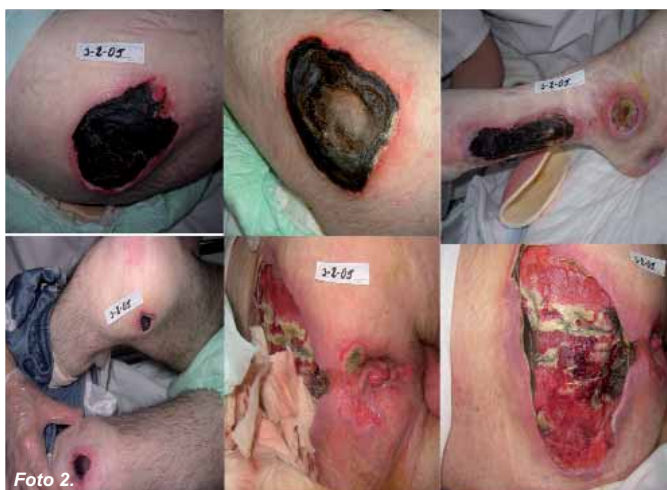

Foto 2.

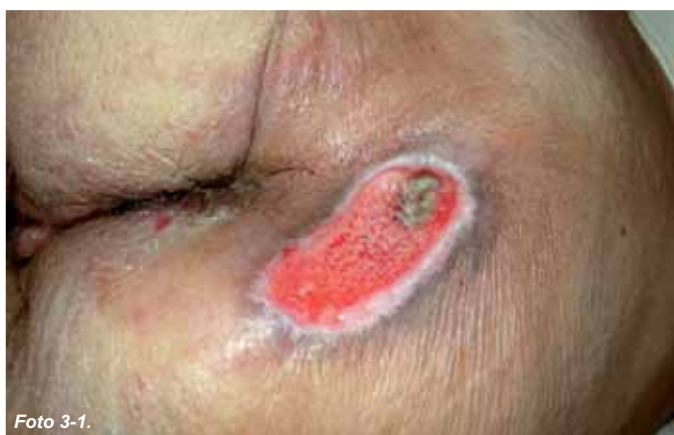

Foto 3-1.

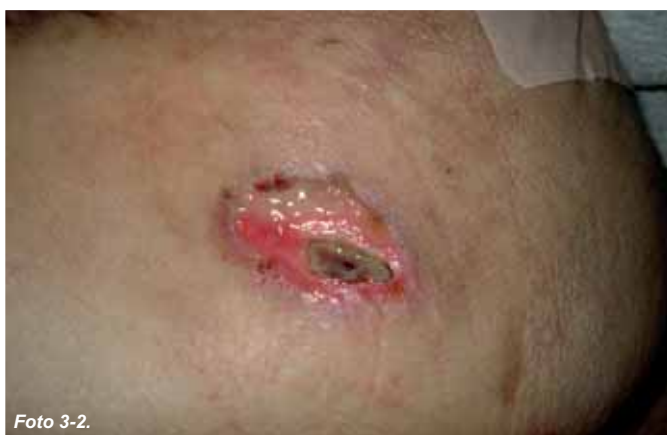

Foto 3-2.

Este caso que presentamos no es sólo curioso como caso clínico, sino que también destaca por la atención clínica que se le ha prestado. Es un caso clínico centrado en la ausencia de cuidados necesarios para un paciente, un paciente especial con alzheimer en estado avanzado.

Queremos llamar la atención sobre los cuidados que prestamos en todos los niveles asistenciales: primaria, especializada, centros asistenciales de agudos y crónicos o residencias.

Muchas veces llegamos a encontrarnos pacientes con tal deficiencia de cuidados, que genera en los profesionales de la sanidad un debate sobre si valoramos correctamente a los pacientes o estamos frente a una cadena de producción de coches.

El hombre nace y muere pero debe morir dignamente, pero también debe ser atendido dignamente y tener una calidad de vida y cuidados adecuados.

Los pacientes son personas y, como tal, tienen desde su nacimiento esa dignidad, en consecuencia todo enfermo debe ser tratado lo mejor posible y con todos los cuidados que necesite. Entonces, ¿por qué ese descuido y dejadez? ¿Puede ser por motivación económica, falta de formación, inexistencia de ética profesional, no hay material, rutina en procedimientos, falta de instrumentos de valoración y diagnóstico para atender con calidad, eficacia y eficiencia...?

Hablamos de úlceras por presión, y todos sabemos y hablamos de las causas, que en un 95% son evitables. Pero la realidad es que el concepto o filosofía de Enfermería, la cual es la de CUIDAR, no es asumido en muchas ocasiones.

Nos encontramos con pacientes con miasis (foto 1) o pacientes jóvenes de unos 45 años, sobre los que con mal gusto oímos decir algunas veces "tengo unas úlceras con un paciente" (foto 2).

Palomar Llatas F.
Agrupación Clínica,
Universidad Católica de
Valencia "San Vicente Mártir".

**Albert Sanchis P.
y Asencio Muñoz C.**
Agrupación Clínica.

Castellano Rloja E.
Universidad Católica de
Valencia "San Vicente Mártir".

Correspondencia:
fedpalla@telefonica.net

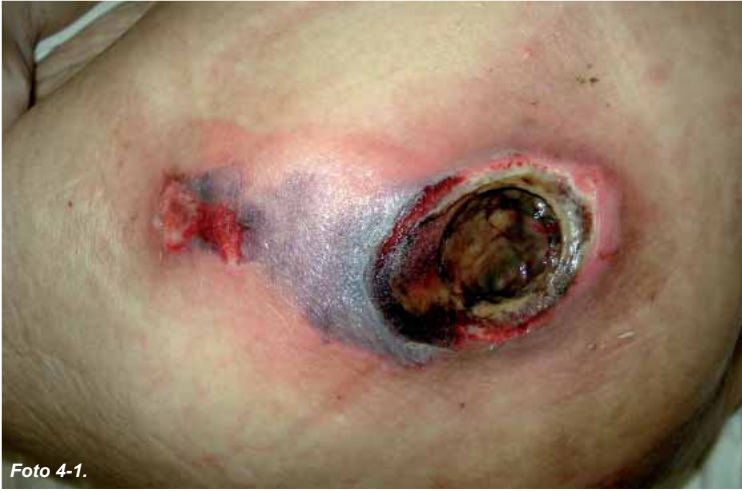

Foto 4-1.

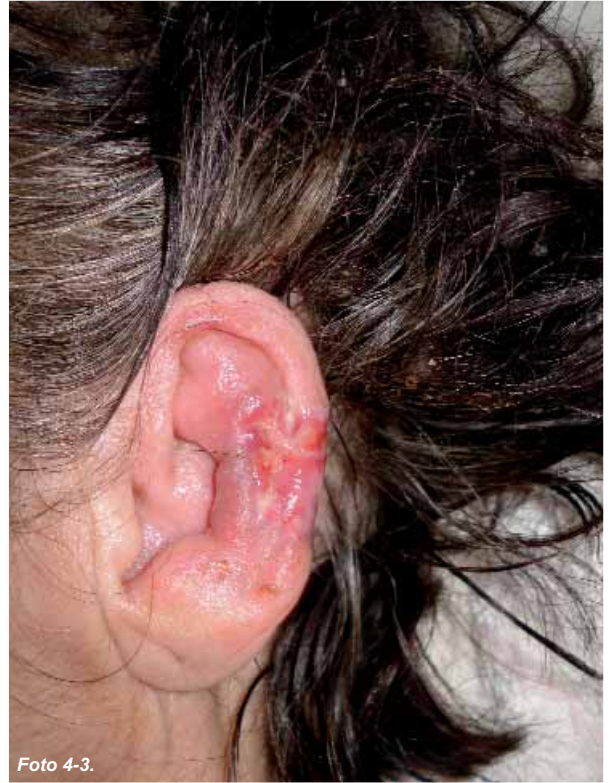

Foto 4-3.

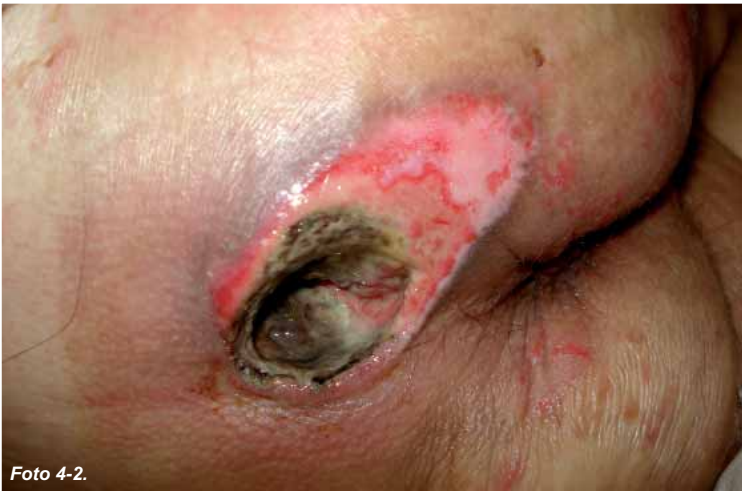

Foto 4-2.

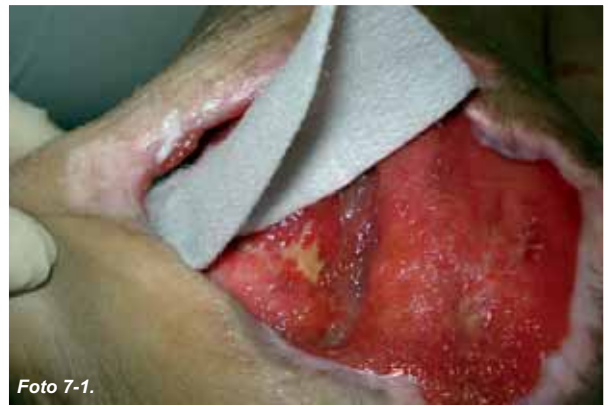

Foto 7-1.

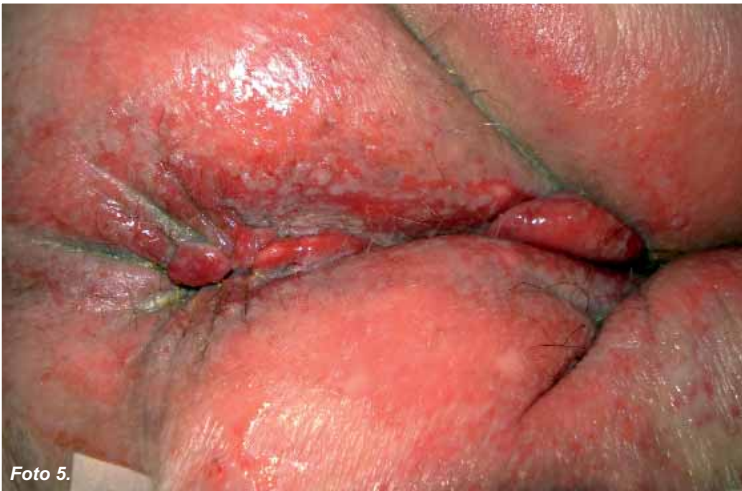

Foto 5.

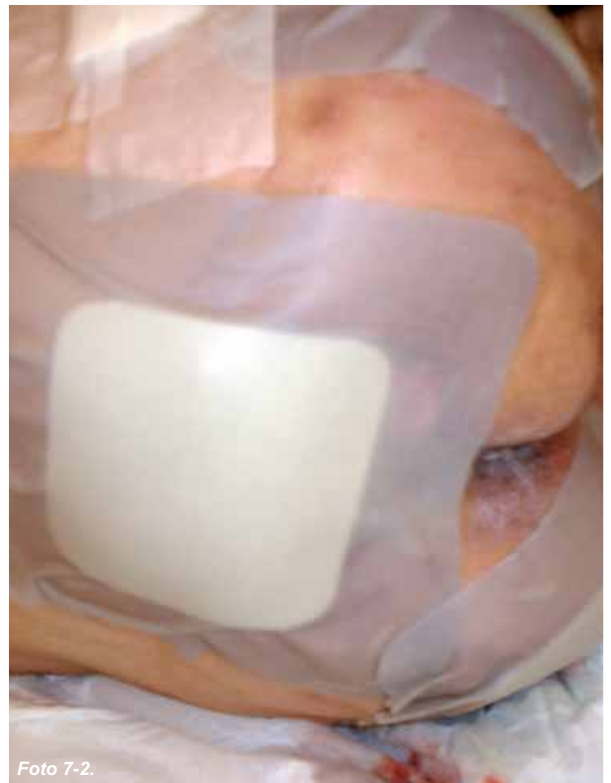

Foto 7-2.

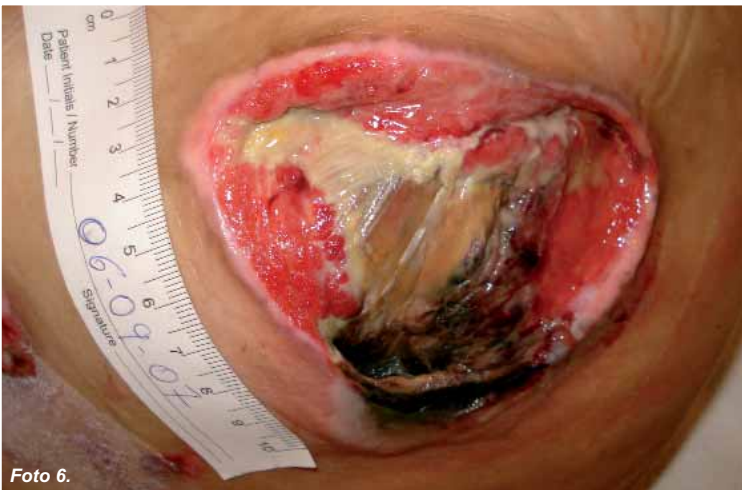

Foto 6.

Caso clínico

El caso que presentamos es una paciente mujer de 80 años, diagnosticada de Alzheimer desde hace 15 años y que se encuentra en estado crítico desde los últimos 11 años. No diabetes ni patologías coadyuvantes, estado hemodinámico satisfactorio y dentro de la normalidad.

El cuidador principal es su esposo con 83 años. La paciente es trasladada todos los días a las 9 de la mañana a un centro de día y a las 6 de la tarde regresa a su domicilio.

Además, es portadora de una sonda nasogástrica para su alimentación a base de triturados sin ningún control calórico ni proteico, posición fetal, no control de esfínteres y caquética. Nivel Riesgo UPP Northon: Alto: 5

Presenta dos úlceras por presión: en sacro y en trocánter derecho con un punto de necrosis en la parte superior de las úlceras (foto 3), el resto de la lesión presenta tejido de granulación. El esfínter se encuentra en un grado I por humedad debido a colitis continua. La piel perilesional, según la escala de valoración FEDPALLA, está en el grado I (muy bueno).

Pauta general

Se aconseja levantarla de la cama y sentarla en sillón retirando el flotador lateral colocado en la silla y punto de apoyo del trocánter, cambios posturales tanto en el periodo de estar en cama como en el sillón, lavados e hidratación de la piel, así como un complemento alimenticio proteico con arginina. Se recomienda poner en las zonas de riesgo ácidos grasos hiperoxigenados y protección en codos y talones. Se pauta cuidados para el centro de día, al que es trasladada diariamente.

Pauta tópica

SACRO Y TROCANTER derecho: Se realiza desbridamiento cortante de necrosis, previa desinfección de las lesiones con clorhexidina, lavado con suero fisiológico, se aplica posteriormente hidrogel y apósito secundario de espuma con adhesivo.

A los 20 días nos es remitida por los familiares, presentando un empeoramiento con lesiones necrosadas y cavitadas, en sacro, isquion, pabellón auricular y trocánter (fotos 4). Los cambios posturales no se le han realizado y viene de la residencia durante todo el día, donde no se le ha cambiado el pañal, presentando una dermatitis del pañal que le afecta a toda la región púbica y parte de muslos ya que la paciente presentaba una colitis y el pañal tenía fugas (foto 5).

Con este dilema de la falta de cuidados y de no ser curada durante el día se le recomienda al marido que no asista a la residencia de día y tener una persona (cuidadora) en casa, acepta la propuesta por el marido, pautamos los cuidados y reiniciamos las curas tópicas:

Se realizan desbridamientos cortantes de las necrosis (foto 6), previa desinfección de las lesiones con clorhexidina, lavado con suero fisiológico. En úlceras cavitadas se mechan con hidrofibra de hidrocoloide Ag y en úlceras más superficiales apósitos de espuma de plata, por el riesgo de un aumento de la carga bacteriana (fotos 7). En zona perianal e ingles crema barrera de óxido de zinc y sulfato de cobre (foto 8). Se hace hincapié en los cambios posturales. Cultivo positivo pseudomona y E. Coli, sensibles a ampicilina y ciprofloxacino, se pauta el antibiótico por su médico de cabecera.

A los 3 meses del tratamiento tópico la paciente está muy bien, las úlceras casi están cicatrizadas, incluso el estado general de la paciente es mejor desde que lleva colocada una sonda Peg y sus cuidados son con fomentos de clorhexidina en el punto de entrada para evitar infecciones. La cuidadora y esposo cumplen la pauta de los cuidados.



Foto 8.

