

FÉRULA DE REPOSO NOCTURNO EN EL SÍNDROME COMPRESIVO DEL NERVI0 CUBITAL. UN CASO CLÍNICO.

RESTING NIGHT SPLINT IN CUBITAL TUNNEL SYNDROME. A CASE REPORT.

Palabras Clave: Síndrome del Tunel Cubital, articulación del codo, férula de reposo nocturno.

Key words: Cubital Tunnel Syndrome, elbow joint, resting night splint

DESH: Síndrome del Tunel Cubital, articulación del codo, férula, nocturno.

MESH: Cubital Tunnel Syndrome, Elbow Joint, splint, night



Autores:

D. Daniel Gan Benedí

Terapeuta Ocupacional. Responsable de la Unidad de Ortopedia del Hospital MAZ de Zaragoza. Profesor asociado del Grado de Terapia Ocupacional en la Facultad de Ciencias de la Salud de Zaragoza

Dña. Susana Aranda Mairall

Terapeuta Ocupacional y Enfermera. Servicio Aragón de Salud. Zaragoza.

Dña. Patricia Sanz Valer

Terapeuta Ocupacional. Licenciada en Antropología Social y Cultural. Servicio Aragón de Salud. Profesora Asociada del Grado de Terapia Ocupacional en la Facultad de Ciencias de la Salud de Zaragoza.

Como citar este documento:

Gan Benedí D, Aranda Mairall S, Sanz Valer P. Férula de reposo nocturno en el síndrome compresivo del nervio cubital. Un caso clínico. TOG (A Coruña) [revista en Internet]. 2013 [fecha de la consulta]; 10(17): [23 p.]. Disponible en:

<http://www.revistatog.com/num17/pdfs/caso1.pdf>

Texto Recibido: 20/04/2013

Texto Aceptado: 01/05/2013

Introducción

La paciente es una chica de 18 años que comienza hace dos años con sintomatología de dolor y contracturas a nivel cervical. En Agosto del 2012 además, manifiesta dolores en miembros superiores que comienzan en zona anterior del codo y descienden hacia la parte interna de la mano y cuarto y quinto dedo. Desde allí también asciende hacia las cervicales descendiendo de nuevo hacia la zona escapular. Refiere tener dificultades para describir el dolor porque es una combinación entre "quemazón", dolor punzante y hormigueos. En ocasiones presenta parestesias en las manos e identifica una pérdida de fuerza notable en las mismas.

Tras consultar con numerosos especialistas y realizarle diferentes pruebas (RNM, electromiogramas, potenciales evocados, radiografía simple...) se orienta de diagnóstico de Neuropatía Cubital por Atrapamiento de ambos nervios cubitales a nivel de codo.

Resumen:

El síndrome compresivo del nervio cubital es la segunda neuropatía más frecuente en miembro superior. Aunque controvertido, el tratamiento conservador mediante el uso de férulas de reposo nocturno es recomendado por algunos autores en fases tempranas de la afectación como alternativa al tratamiento quirúrgico. Este artículo describe el proceso de confección de una férula de reposo nocturno inmovilizadora de codo en flexión de 30º a partir de un caso clínico.

Summary:

Cubital tunnel syndrome is the second most common peripheral nerve entrapment syndrome. Although the conservative management of this syndrome is still somewhat controversial, the use of resting splints at night maintaining the elbow in 30 degrees of flexion has been reported as beneficial by some authors. The purpose of this article is to provide details for the fabrication of this overnight elbow immobilization splint from a case report.

Actualmente está pendiente de realizar un nuevo electromiograma. Parece que la afectación es menor en el miembro superior derecho aunque al ser la extremidad dominante no evidencia diferencias notables en la sintomatología.

Recibió tratamiento rehabilitador durante dos meses consistente en electroterapia y técnicas manuales (elongaciones y estiramientos, fundamentalmente) además de tratamiento farmacológico. En rehabilitación se le prescribieron ejercicios para disminuir las contracturas a nivel cervical además de calor

local. La paciente no evidenció mejoría con ninguno de los tratamientos por lo que no continuó con ellos. El tratamiento farmacológico le generaba efectos secundarios que interferían en su funcionamiento diario y el tratamiento rehabilitador le generaba mejoría en cuanto a la disminución de la tensión muscular a nivel cervical y escapular, pero no a nivel de las molestias más relacionadas con la sintomatología de la neuropatía.

Le propusieron tratamiento quirúrgico sin certeza de que los resultados pudieran ser positivos por lo que ha decidido no recurrir a esta opción y valorarla en el futuro si aumenta la sintomatología.

En relación a sus roles ocupacionales, la patología interfiere fundamentalmente en su rol de estudiante por la dificultad que le genera en la toma de apuntes, realización de exámenes... El dolor aumenta de manera notable cuando mantiene por largo tiempo la actividad de escritura con tensión y rapidez.

El resto de sus ocupaciones principales como son trabajar dando clases a niños o participar en la actividad de ocio de baile de jota las desempeña de manera efectiva según refiere. Aunque, si tiene que levantar peso o mantener los

brazos en alto durante largo tiempo, aumenta el cansancio y el dolor. Esta actividad de baile la realiza tres veces por semana e implica el mantenimiento de una de las posturas más perjudiciales para este tipo de neuropatía (postura mantenida de flexión de hombro con elevación de brazo, flexión de codo y extensión de muñeca). Además esta actividad implica percusión que también está desaconsejada en este tipo de lesión.

El periodo del día en el que aumenta la sintomatología es durante las últimas horas del día. Este aumento impacta negativamente en su descanso nocturno generándole dificultades especialmente en el momento de conciliar el sueño. En periodos de descanso y vacacionales la sintomatología disminuye de manera notable.

McGowan (1) introdujo un sistema de clasificación en el síndrome del túnel cubital. Según este sistema, la sintomatología de la paciente coincidiría con la característica en el Grado I, lesión leve, con parestesias y adormecimiento sin debilidad muscular.

Para tratar de disminuir la sintomatología y evitar que aumente la afectación nerviosa, el médico rehabilitador prescribe férulas de reposo nocturno que impidan la flexión de codo.

Descripción de la patología

Los nervios periféricos pueden verse comprometidos al atravesar aberturas en un tejido fibroso o al transcurrir por un canal osteofibroso, originando neuropatías por atrapamiento y/o compresión.

La neuropatía por compresión del nervio cubital puede acontecer en cualquier punto de su trayecto. Dos sitios potenciales son en la muñeca, a nivel del canal de Guyón, y en el codo, a nivel del canal epitrocleo-olecraneano (2). Éste

último, denominado Síndrome del Túnel Cubital, es mucho más frecuente y es el que presenta nuestro caso clínico.

En relación a su incidencia, es la segunda neuropatía después del síndrome del túnel carpiano (3), de tres a ocho veces más frecuente en hombres que en mujeres. Si bien las neuropatías cubitales no siempre producen síntomas, lo que hace difícil calcular la incidencia verdadera, ésta se estima en 24,7 casos por 100 000 personas como media anual (4,5).

Aunque existen pocos estudios acerca de su presentación en pacientes pediátricos y adolescentes (6-10), en general, concluyen que es poco común en comparación con pacientes adultos.

La etiología con frecuencia es idiopática. Sin embargo, el origen más común es por compresión sobre el nervio, por la especial anatomía del túnel cubital y su alteración durante la flexión del codo en situaciones mecánicas, posturales, estructurales, médicas y traumáticas.

La clínica, en su inicio, se caracteriza por presencia de dolor penetrante y agudo, de carácter eléctrico o sensación de hormigueo y adormecimiento, localizado sobre epitroclea y que irradia al borde cubital de la mano. Este dolor llega a despertar al paciente por la noche. En ocasiones, se acompaña de trastornos sensitivos como parestesias e hipoestesis en la superficie cubital de la palma y los dedos anular y meñique. La presión, constante y mantenida, hace que evolucione y surjan trastornos motores como amiotrofia hipotenar y de músculos interóseos. En los casos más graves aparece la "garra cubital", deformidad por parálisis completa del nervio, debido a la atrofia hipotenar, debilidad muscular e hiperextensión en las articulaciones metacarpo-falángicas con flexión de las interfalángicas.

Su diagnóstico se fundamenta en la clínica y la exploración física. En cuanto a la exploración complementari, existen diversidad de opiniones respecto a su

eficacia en el diagnóstico (11-14). Las técnicas más utilizadas son: Neuroconducción, Radiografía de codo, Electromiografía, Resonancia Magnética Nuclear y Ecografía de partes blandas.

La falta de tratamiento de la mononeuropatía puede causar daño permanente del nervio, pérdida de masa muscular y de la función en la mano y la muñeca. Por ello, los objetivos que persigue son el alivio de los síntomas y la prevención de pérdida neurológica posterior (15). Se divide en dos grandes grupos:

1. Tratamiento conservador:

Algunos autores lo encuentran controvertido y/o poco apropiado (16,17). En el 89% de los casos sin anomalía neurofisiológica se puede tratar de forma conservadora (18). Indicado en casos leves o recién iniciados los síntomas. Contempla el uso de antiinflamatorios no esteroideos, medidas de protección del nervio con cambios de actividad y uso de férulas de reposo nocturno que mantengan el codo entre 30° y 70°. La infiltración local de corticoesteroides es controvertida. Mientras unos autores reflejan su utilidad para reducir la inflamación del nervio, otros niegan su eficacia (19-22) .Si tras 3-6 meses de tratamiento conservador empeoran los síntomas está indicada la cirugía.

2. Tratamiento quirúrgico:

Consiste en liberar el nervio de la compresión en el codo mediante cirugía, ya que el tratamiento conservador casi nunca resuelve los casos con afectación motora. Es efectivo en el 87% de los casos (23,24). Existen diferentes técnicas, realizadas con cirugía abierta o endoscópica, basadas en la descompresión simple y/o la transposición del nervio. Se denominan como: descompresión in situ, trasposición subcutánea anterior, epitrocleoplastia y trasposición submuscular.

Evidencia científica sobre el uso y beneficios de la férula inmovilizadora de codo en 30° de flexión

El canal cubital es muy superficial y se estrecha durante la flexión del codo, agravando los síntomas. Las actividades que exigen flexión repetida del codo a más de 90° de flexión, implican disminución del espacio hasta del 55%, con aumento de la presión a nivel del túnel cubital (31-33). También, durante la flexión, el ligamento colateral medial se desplaza hacia adelante causando obturación del túnel cubital (34)

El caso clínico, como se ha indicado previamente, se considera afectación grado I de McGowan (1) y apto de tratamiento conservador, ya que ha sido indicado para pacientes con sólo leves síntomas sensoriales. Una vez comprobado en la paciente que tras realizar actividades de educación, modificación y adaptación de las actividades los síntomas prosiguen, se plantea la utilización de férulas bilaterales de uso nocturno preferente de acuerdo a la prescripción médica.

Existen diversos estudios que hacen referencia al uso de férulas. Así, algunos concluyen que ni férulas nocturnas ni ejercicios de deslizamiento del nervio aportan beneficio y que los pacientes con síntomas leves o moderados tienen buen pronóstico informándoles de las causas de la enfermedad y cómo evitar desencadenar la compresión (35).

Sin embargo, estudios como el de Seror (1993) refieren que con las férulas mejora el hormigueo nocturno. La parestesia permanente mejora más gradualmente en el tiempo y la fuerza muscular no varía, pero si la puntuación dada al dolor, que disminuye. Según este autor, la férula nocturna debe mantenerse durante 6 meses (36).

Cabe mencionar un ensayo clínico (20) que evalúa la utilidad de la colocación de una férula, asociada o no a la inyección local de esteroides. Los resultados mostraron que las férulas, utilizadas de forma aislada, mejoraban los síntomas y aumentaban la velocidad de conducción motora; la adición de esteroides locales no aportó beneficios. Concluye con casos que muestran como la colocación de una férula nocturna a 60° puede ayudar a restaurar la función del

nervio. La duración de su uso se estima en, al menos, 3 meses (15, 33, 37-39). En ocasiones, pasan 6 meses hasta ver cambios significativos.

Las férulas rígidas, para limitar la flexión del codo, pueden ser usadas durante el día y la noche. No obstante, su recomendación es fundamentalmente nocturna, coincidiendo con la parálisis del nervio cubital en personas que duermen con flexión de los codos. La inmovilización impide funciones cotidianas y resulta incómoda incluso para dormir, por lo que algunos pacientes abandonan su uso. Existen opciones menos restrictivas pero no tan eficaces, como coderas de protección o cojines, mejor toleradas y que protegen al nervio durante el día, cuando el cojín se usa en la parte posterior, y durante la noche, colocándolo en la parte anterior, como recordatorio para evitar la flexión del codo durante el sueño (40).

Algunos autores aconsejan bloquear también la muñeca para relajar los flexores y no lastimar el nervio mientras cede el proceso inflamatorio. En este caso clínico, en concreto, la férula no llega a inmovilizar la muñeca, ya que no existe evidencia clínica de lesión en el canal de Guyón, ni de fenómeno de doble compresión neurológica (41).

Confección de una férula inmovilizadora de codo en 30° de flexión

El propósito de este apartado es proporcionar los detalles necesarios para la confección de una férula de reposo nocturno en pacientes con una neuropatía del cubital.

PREGUNTA PARA EL LECTOR:

Ante estos datos:

¿Cuál cree que sería el objetivo de esta férula inmovilizadora de codo en 30° de flexión ?, ¿Cuáles serían sus indicaciones y describa brevemente el material necesario para su realización.

RESPUESTA:

Ante estos datos:

¿Cuál cree que sería el objetivo de esta férula inmovilizadora de codo en 30° de flexión ?, ¿Cuáles serían sus indicaciones y describa brevemente el material necesario para su realización.

Objetivos de la férula

- Limitar la movilidad de la articulación del codo en sus movimientos de flexo-extensión y pronosupinación durante el sueño para evitar posturas que puedan irritar el nervio a su paso por el túnel cubital.
- Mantener la articulación del codo en un ángulo de aproximadamente 30° de flexión durante el sueño para disminuir la compresión sobre el nervio cubital.
- Evitar posturas de flexión o extensión excesiva de codo que traccionen el nervio cubital.

Indicaciones.

Neuropatía por compresión del cubital a su paso por el codo y síndrome del Túnel Cubital

Materiales (Cuadro 1, 2 y 3)

- *Material necesario para realizar la férula*


Para confeccionar esta férula de termoplástico manteniendo la articulación en ligera flexión y evitar que queden pliegues o arrugas es necesario un material que no ofrezca gran resistencia al estiramiento. El tamaño del patrón necesario para la confección de esta férula también desaconseja un material con muy poca resistencia al estiramiento ya que una vez caliente, el propio peso del material lo estiraría en exceso, siendo muy difícil su manejo. Será necesario un material que permita conseguir una buena adaptación con el codo en ligera flexión pero sin que se nos estire al sacarlo del agua caliente. Utilizaremos, además, un material con un grosor suficiente para ofrecer una buena resistencia a la movilidad del codo, ligeramente perforado para evitar una

sudoración excesiva al llevarlo toda la noche y muy maleable para que se adapte bien a las prominencias óseas (olécranon, epicóndilo y epitroclea). La técnica que vamos a utilizar en la confección de esta férula implica que el material sea ligeramente auto adherente para que se pegue sobre sí mismo pero no de manera permanente.

▪ *Aparatos necesarios para realizar la férula*

Para poder calentar el material lo ideal es disponer de un baño termostático que mantenga el agua a una temperatura constante de 65°. En caso de no disponer de uno se puede utilizar cualquier otro aparato para calentar agua. También resultará útil disponer de una pistola de aire caliente para realizar pequeñas modificaciones que sean necesarias.

Cuadro 1: Material necesario para realizar la férula




- Plancha de material termoplástico de baja temperatura (moldeable a partir de los 60°) de 3,2 mm de grosor perforado al 1% (Aquaplast-T)
- Velcro de 5 cm de ancho (tejido de rizo y tejido de gancho)

autoadhesivo).

- Acolchado autoadhesivo (opcional)

Cuadro 2: Aparatos necesarios para realizar la férula



- Calentador de agua
- Pistola de aire caliente

Cuadro 3: Herramientas necesarias para realizar la férula



- Metro de costura
- Goniómetro
- Espátula
- Tijeras normales y tijeras curvas.
- Marcador

Posición del paciente

Paciente sentado frente a una mesa en posición cómoda con el codo en ligera flexión de unos 30° y posición neutra de antebrazo o ligeramente pronado (de 10° a 20°). La altura de la silla debe permitir que el paciente pueda apoyar su mano sobre la mesa manteniendo la flexión del codo en 30° y sin necesidad de adoptar posiciones compensatorias o poco naturales con el hombro o con el resto del cuerpo (Imagen 1 y 2).



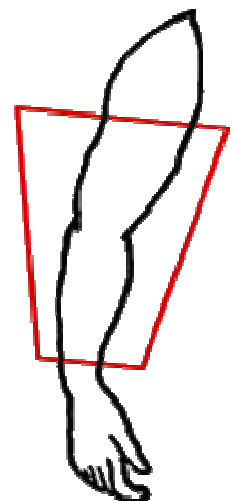
Imagen 1

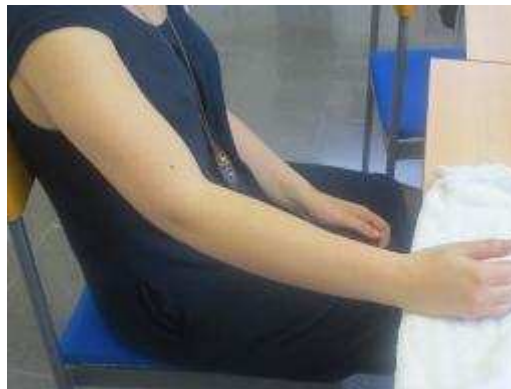

Imagen 2

Fabricación

- Confección de un patrón
 - La férula incluirá la articulación del codo. En su parte proximal cubrirá $\frac{3}{4}$ partes del brazo (sin llegar a la axila) y en su parte distal abarcará el antebrazo sin cubrir



apófisis estiloides cubital para evitar presiones molestas en este punto óseo. La muñeca quedará libre.(Gráfico 1)

Gráfico 1

- Toma de medidas. Con el codo en ligera flexión mediremos, por la parte posterior del brazo, la distancia desde justo por debajo de apófisis estiloides cubital en el antebrazo (límite distal de la férula) hasta el punto en que queden cubiertos las $\frac{3}{4}$ partes del brazo sin llegar a axila (límite proximal de la férula). Esta medida marcará el largo de la férula, teniendo en cuenta que si utilizamos un material con mucha tendencia al estiramiento deberemos reducir esta medida para evitar que nos sobre material o que cubramos articulaciones o segmentos óseos a evitar. (Gráfico 2, Imagen 3)

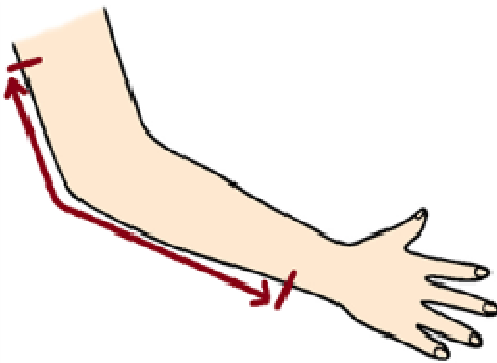


Gráfico 2

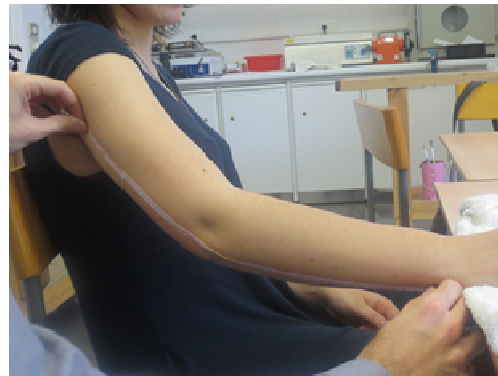


Imagen 3

Como ancho para nuestro patrón tomaremos 3 medidas: a nivel de muñeca, a nivel de codo y a nivel de brazo a la altura en la que determinemos el límite proximal de la férula (Imagen 4, 5 y 6). En estos tres puntos tomaremos como medida $\frac{3}{4}$ partes del perímetro total que marque el metro. Hay que tener en cuenta que para que la férula sea estable y suficientemente rígida, debería cubrir la mitad del perímetro del brazo. Sin embargo, para la confección de esta férula utilizaremos la técnica del estiramiento y el pellizco, con lo cual necesitaremos algo más de material en los bordes laterales que nos permita estirar el material sin que se pierda grosor, de ahí que nuestra medida sea algo mayor. Una

vez finalizada la férula recortaremos el material sobrante para que la férula sólo cubra la mitad del perímetro del brazo, sin cubrir la cara anterior.

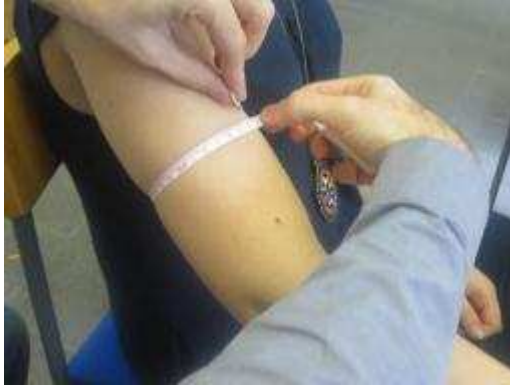

Imagen 4

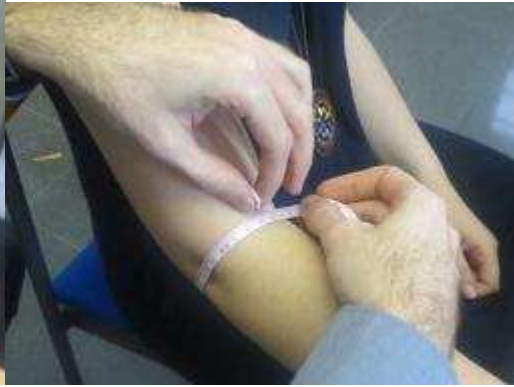

Imagen 5

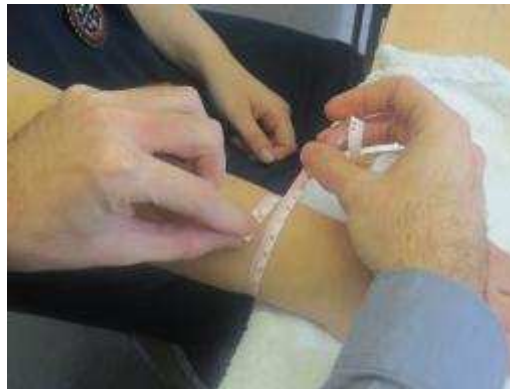

Imagen 6

- Una vez tomadas las medidas las transferimos a la plancha de material termoplástico para confeccionar el patrón.
- Recortamos el patrón calentando ligeramente el termoplástico primero para que nos resulte más sencillo.
- Introducimos el patrón en termoplástico en agua caliente a 65° y esperamos unos minutos hasta que permita un buen moldeado.
- Sacamos el material del agua caliente, lo secamos bien y permitimos que el paciente lo toque para cerciorarnos de que tolera la temperatura del material.
- Colocaremos primero el borde proximal de la férula en la cara posterior del brazo, estiraremos suavemente el material y pegaremos los dos extremos ejerciendo un poco de presión para conseguir que el material se quede

sujeto en ese punto (Imagen 7). Con cuidado procederemos a realizar el mismo procedimiento en el límite distal de la férula, justo por debajo de apófisis estiloides del cubital (Imagen 8), y a nivel de la articulación del codo con precaución de que no se formen pliegues ni arrugas en este punto crítico (Imagen 9). Una vez sujeta la férula al brazo del paciente en estos tres puntos, seguiremos estirando y uniendo los extremos de la férula en tantos puntos como sea necesario para conseguir una férula bien adaptada al brazo y sin pliegues ni arrugas (Imagen 10). Conforme realizamos este proceso iremos moldeando y adaptando bien el material al brazo del paciente, centrándonos especialmente en que la férula quede bien adaptada en los salientes óseos de la articulación del codo, zona que más riesgo tiene a producir incomodidad, teniendo la precaución de no ejercer una presión excesiva que pueda comprometer el nervio (Imagen 11 y 12).

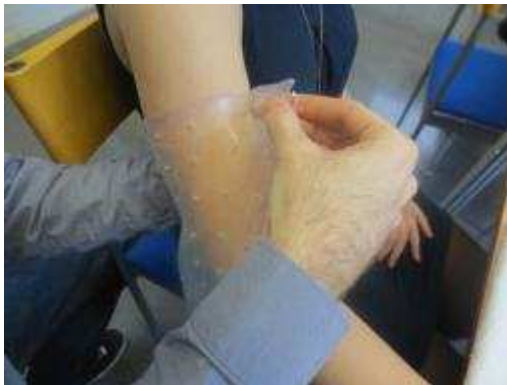

Imagen 7

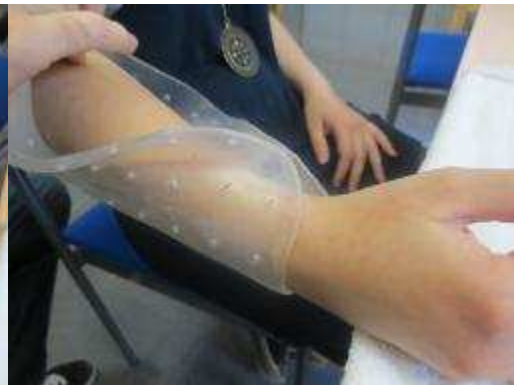

Imagen 8

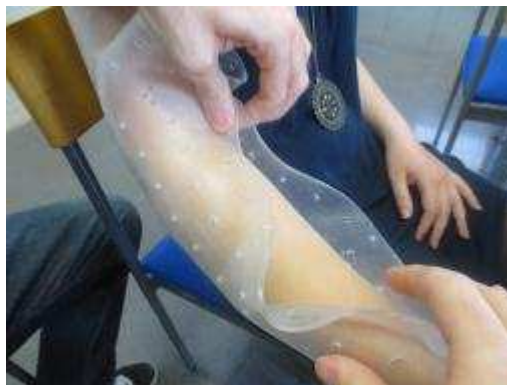

Imagen 9

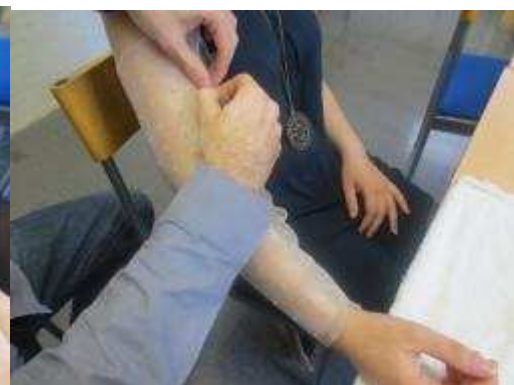

Imagen 10



Imagen 11

Imagen 12

- Esperar a que se enfríe el material y, antes de que se enfríe del todo, proceder a retirar la férula despegando los bordes unidos, con cuidado de que la férula no pierda la forma. Si retiramos la férula demasiado pronto corremos el riesgo de que pierda la forma y luego no le encaje bien al paciente (Imagen 12 y 14).

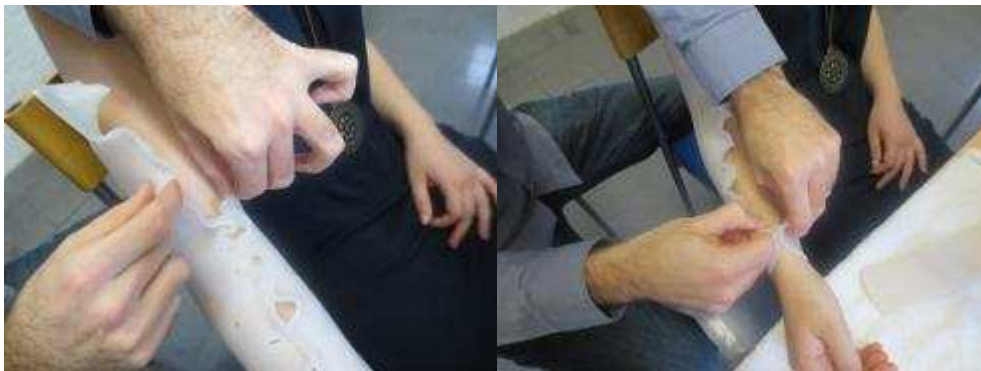

Imagen 13

Imagen 14

- Recortar el material sobrante mientras el material esta todavía un poco caliente para evitar que la férula cubra la cara anterior de brazo y antebrazo. La piel en esta parte es más fina y está poco protegida por la musculatura por lo que si el borde de la férula la cubre es fácil que provoquemos alguna herida o roce indeseado (Imagen 15, 16 y 17).




Imagen 15

Imagen 16



Imagen 17

- Proceder a colocar los velcros en 3 o 4 puntos, dependiendo de la longitud del brazo del paciente. Colocaremos un velcro en el límite proximal de la férula, otro en el límite distal y el tercero justo por debajo de la articulación del codo (Imagen 18 y 19). Si queremos mayor sujeción podemos colocar un cuarto velcro justo por encima de la articulación del codo (si el grosor en este punto es excesivo podemos recortar el velcro por la mitad). No es recomendable colocar el velcro justo sobre el pliegue de la articulación del codo porque el apoyo será incompleto y la piel en esta zona suele ser muy sensible a roces que pueda provocar el velcro.

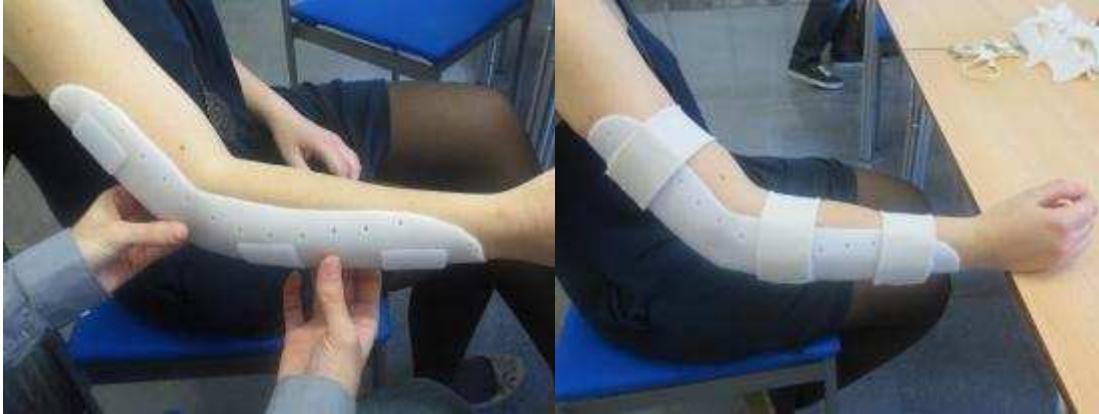

Imagen 18

Imagen 19

Sugerencias.

- Aunque no es una propiedad esencial para realizar esta férula, utilizar un material termoplástico que con el calor se vuelva transparente como los de la gama Aquaplast® de Smith&Nephew nos puede resultar útil. Primero porque si el terapeuta que realiza la férula es poco experimentado, va a tener la referencia visual del material para saber cuándo está suficientemente frío para retirarlo. Segundo porque, al realizar el moldeado directamente sobre la piel con esta técnica, el terapeuta podrá observar si se forman zonas blanquecinas, lo que indica áreas potenciales de presión.

Precauciones fundamentales para la confección de la Férula.

- Se debe tener especial cuidado con las prominencias óseas, para ello se debe adaptar el material perfectamente a estas zonas o, incluso, usar acolchados si es preciso. Las prominencias que hay que considerar especialmente en esta férula son: epicóndilo, epitroclea y olecranon a nivel de codo y apófisis estiloides a nivel de muñeca.

- Deben redondearse adecuadamente todos los bordes de la férula y, especialmente, las esquinas para evitar que lesionen la piel o provoquen algún tipo de roce.

- Especial precaución debe tenerse con el extremo distal de la férula: al redondearla para el acabado final y asegurarse de que la muñeca tiene plena libertad de movimiento y no incomoda en la zona del antebrazo ni en la muñeca al realizar la flexo-extensión. Además debe dejarse cierto espacio a nivel de

muñeca como prevención ya que, si aparece algún tipo de inflamación o edema por la inmovilización, una férula excesivamente justa a nivel de muñeca generaría compresión.

- Evitar que el extremo proximal de la férula sea excesivamente largo o excesivamente corto ya que si es excesivamente largo podría clavarse en la axila y generar problemas vasculares y parestesias y si es excesivamente corto no estabilizará correctamente el codo.

- En caso de utilizar acolchados, hay que moldear el termoplástico sobre el acolchado sujeto a la piel y posteriormente retirarlo y pegarlo a la férula. Si nos limitamos a pegar el acolchado sobre la férula lo único que conseguiremos será ejercer más presión sobre los puntos óseos relevantes (Imagen 20 y 21).

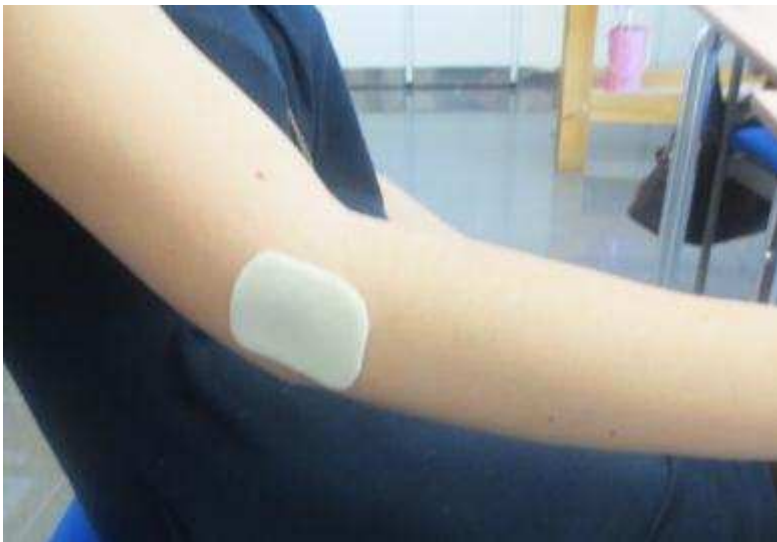

Imagen 20



Imagen 21

Pautas de uso de la férula.

Se orienta a la paciente sobre cómo poner y retirar la férula de manera adecuada y también a la madre, ya que si las utiliza simultáneamente puede requerir de ayuda.

En un primer momento, se indica un uso nocturno diario de las férulas con la posibilidad de alternarlas si le genera dificultad dormir con ambas. Siguiendo las recomendaciones de la bibliografía se le aconseja utilizarla durante todas las horas del sueño y, durante el día, en cualquier ocasión en la que la flexión de

codo mantenida provoque la compresión del nervio cubital a nivel del codo (20).

La recomendación del uso de la férula durante el día de manera más continuada sólo se aplica a los casos más graves por las limitaciones que genera en la realización de las actividades cotidianas por eso en este caso no se indicó (42).

Cuidado de la férula.

Debido a la acumulación de sudor, ya que el material no es transpirable, es importante mantener la férula en condiciones higiénicas adecuadas. Se recomienda la limpieza de la férula dos o tres veces por semana, con agua y jabón neutro y asegurarse de haberla secado totalmente antes de volver a usarla.

Es imprescindible mantenerla alejada de las fuentes de calor.

Precauciones de uso e información proporcionada al paciente

Al iniciar el uso de cualquier tipo de férula es conveniente aumentar al máximo la observación y aumentar progresivamente el periodo de uso.

En concreto a esta paciente se le recomendó que antes de colocarse la férula durante toda una noche seguida probara durante periodos de tiempo progresivamente más largos. Por ejemplo, ponerse la férula durante 30 minutos, retirarla, y observar el estado de la piel y si aparece algún área de presión o cambio de coloración.

En caso de aparecer alguno de estos signos o molestias se le recomendó ponerse en contacto con los terapeutas ocupacionales para revisarla y modificarla.

Es fundamental asegurarse de que la información aportada ha sido comprendida claramente tanto por la usuaria como por el familiar y, sobre todo, que la férula es bien aceptada por la persona. Además, es imprescindible que la persona conozca la importancia de la inmovilización del codo y las consecuencias que esta puede implicar (27).

En ningún caso, a pesar de que la férula genere incomodidad, debe tratar de realizarle cualquier tipo de modificación o cambio.

En pacientes con mucha tendencia a la sudoración, o simplemente para aumentar la comodidad del paciente, puede estar indicado el uso de un vendaje tubular sobre la piel (Imagen 22).

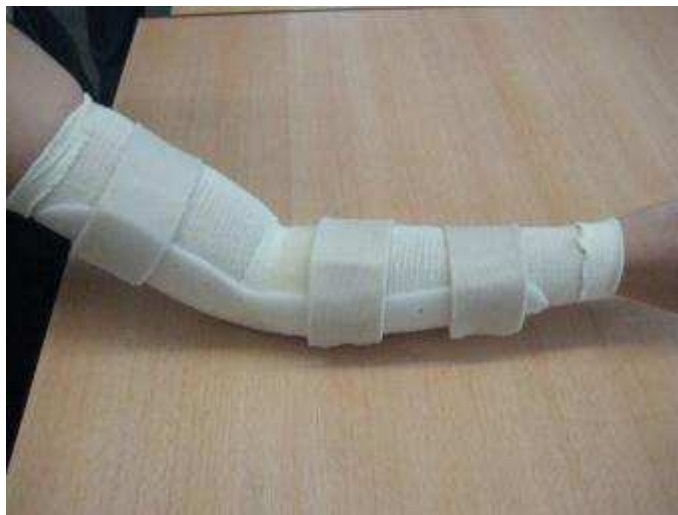

Imagen 22

Agradecimientos

Agradecimientos a M^a Jesús Calvo Til, Terapeuta Ocupacional y Profesora de la Facultad de Ciencias de la Salud.

Bibliografía

- 1.-McGowan AJ. The results of transposition of the ulnar nerve for traumatic ulnar neuritis. *J Bone Joint Surg Br.* 1950 Aug;32-B(3):293-301.
- 2.-Vanderpool DW, Chalmers L, Lamb DW, Whinston TB. Peripheral compression lesions of the ulnar nerve. *J Bone Joint Surg Br.* 1968 Nov;50(4): 792-803.
- 3.-Fernandez E, Pallini R, Lauretti L, Scogna A, La Marca F. Neurosurgery of the peripheral nervous system: cubital tunnel syndrome. *Surg Neurol.* 1998 Jul; 50 (1):83-5.
- 4.-Caliandro P, La Torre G, Padua R, Giannini F, Padua L. Treatment for ulnar neuropathy at the elbow. *Cochrane Database of Syst Rev.* 2012 Jul 11;7:CD006839. doi: 10.1002/14651858.CD006839.pub3.
- 5.-Mondelli M, Giannini F, Ballerini M, Gianneschi F, Martorelli E. Incidence of ulnar neuropathy at the elbow in the province of Siena (Italy). *J Neurol Sci* 2005 Jul;234(1-2):5-10. Epub 2005 Apr 20.
- 6.-Godshall RW, Hansen CA. Traumatic ulnar neuropathy in adolescent baseball pitchers. *J Bone Joint Surg Am.* 1971 Mar;53(2):359-61.
- 7.-Gugenheim JJ Jr, Stanley RF, Woods GW, Tullos HS. Little League survey: the Houston study. *Am J Sports Med.* 1976 Sep-Oct;4(5):189-200.
- 8.-Lyman S, Fleisig GS, Waterbor JW, Funkhouser EM, Pulley L, Andrews JR, et al. Longitudinal study of elbow and shoulder pain in youth baseball pitchers. *Med Sci Sports Exerc.* 2001 Nov;33(11):1803-10.
- 9.-Torg JS, Pollack H, Sweterlitsch P. The effect of competitive pitching on the shoulders and elbows of preadolescent baseball players. *Pediatrics* 1972 Feb;49(2):267-72.
- 10.-Stutz, MD, Calfee RP, Steffen JA, Goldfarb CA. Surgical and nonsurgical treatment of cubital tunnel syndrome in pediatric and adolescent patients. *J Hand Surg Am.* 2012 Apr;37(4):657-62. doi: 10.1016/j.jhssa.2012.01.016. Epub 2012 Mar 2.
- 11.-Levaro F. Alternativas de tratamiento en el síndrome compresivo del nervio cubital. *Ortho-tips.* 2012 ;8(1):17-25.
- 12.-Kothari MJ, Heistand M, Rutkove SB. Three ulnar nerve conduction studies in patients with ulnar neuropathy at the elbow. *Arch Phys Med Rehabil.* 1998 Jan;79(1):87-9
- 13.-Jablecki CK, Andari MT, Floeter MK, Miller RG, Quartly CA, Vennix MJ et al. Practice parameter: Electrodiagnostic studies in carpal tunnel syndrome. Report of the American Association of Electrodiagnostic Medicine, American Academy of Neurology, and the American Academy of Physical Medicine and Rehabilitation. *Neurology.* 2002 Jun 11;58(11):1589-92.
- 14.-Valls J. Neuropatías adquiridas (III). Neuropatías secundarias a atrapamiento, compresión y otros agentes físicos. *Medicine.* 2003; 08(100):5397-404.
- 15.-Collier A, Burge P. Management of mechanical neuropathy of the ulnar nerve at the elbow. *Current Orthopaedics.* 2001 Aug;15(4):256-63.
- 16.-Macnicol MF. The results of operation for ulnar neuritis. *J Bone Joint Surg Br.* 1979 May;61-B(2):159-64.
- 17.-Svernlöv B, Larsson M, Rehn K, Adolfsson L. Conservative treatment of the cubital tunnel syndrome. *J Hand Surg Eur Vol.* 2009 Apr;34(2):201-27. doi: 10.1177/1753193408098480. Epub 2009 Mar 12.
- 18.-Dellon AL, Hament W, Gittelshon A. Nonoperative management of cubital tunnel syndrome: an 8-year prospective study. *Neurology* 1993 Sep;43(9):1673-7.

- 19.-Salvá G, Pérez C, Terrades X. Neuropatía compresiva del nervio cubital en el codo: diagnóstico y tratamiento. *Medicina Balear*. 2006;21(3):32-6.
- 20.-Hong CZ, Long HA, Kanakamedala RV, Chang YM, Yates L. Splinting and local steroid injection for the treatment of ulnar neuropathy at the elbow: clinical and electrophysiological evaluation. *Arch Phys Med Rehabil*. 1996 Jun;77(6):573-7.
- 21.-Jiménez O. Neuropatías por atrapamiento. En: Jiménez O, Stephens C, coordinadores. *Temas de neurología*. Universidad de la Frontera de Chile; 2003. p. 267-72. Disponible en: <http://www.med.ufro.cl/Recursos/neurologia/>
- 22.-Pechan J, Kredba J. Treatment of cubital tunnel syndrome by means of local administration of corticosteroids. I. Short-term follow-up. *Acta Univ Carol Med (Praha)*. 1980;26(3-4):125-33.
- 23.-Jackson LC; Hotchkiss RN. Cubital tunnel surgery. Complications and treatment of failures. *Hand Clin*. 1996 May;12(2):449-56.
- 24.-Bednar MS; Blair SJ; Light TR. Complications of the treatment of cubital tunnel syndrome. *Hand Clin*. 1994 Feb;10(1):83-92.
- 25.-Idler RS. General principles of patient evaluation and nonoperative management of cubital tunnel syndrome. *Hand Clin*. 1996 May;12(2):397-403.
- 26.-Pechan J, Julis I. The pressure measurements in the ulnar nerve: a contribution to the pathophysiology of the cubital tunnel syndrome. *J Biomech*. 1975 Jan;8(1):75-9.
- 27.-Lund AT, Amadio PC. Treatment of cubital tunnel syndrome: perspectives for the therapist. *J Hand Ther*. 2006 Apr-Jun;19(2):170-8.
- 28.-Sailer SM. The role of splinting and rehabilitation in the treatment of carpal and cubital tunnel syndrome. *Hand Clin*. 1996 May;12(2):223-41.
- 29.-Coppieters MW, Butler DS. In defense of neural mobilization. *J Orthop Sports Phys Ther*. 2001 Sep;31(9):520-1.
- 30.-Gasset RS, Hearne B, Keelan B. Ergonomics and body mechanics in the work place. *Orthop Clin North Am*. 1996 Oct;27(4):861-79.
- 31.-Apfelberg DB, Larson SJ. Dynamic anatomy of the ulnar nerve at the elbow. *Plast Reconstr Surg*. 1973 Jan;51(1):79-81.
- 32.-Gelberman RH, Yamaguchi K, Hollstien SB, Winn SS, Heidenreich FP Jr, Bindra RR et al. Changes in interstitial pressure and cross-sectional area of the cubital tunnel and of the ulnar nerve with flexion of the elbow. An experimental study in human cadavera. *J Bone Joint Surg Am*. 1998 Apr;80(4):492-501.
- 33.- Nakamichi K, Tachibana S, Ida M, Yamamoto S. Patient education for the treatment of ulnar neuropathy at the elbow. *Arch Phys Med Rehabil*. 2009 Nov;90(11):1839-45.
- 34.-Feide W, Stratford J. The role of the cubital tunnel in tardy ulnar palsy. *Can J Surg*. 1958 Jul;1(4):287-300.
- 35.-Svernlöv B, Larsson M, Rehn K, Adolfsson L. Conservative treatment of the cubital tunnel syndrome. *J Hand Surg Eur Vol*. 2009 Apr; 34(2):201-7.
- 36.-Seror P. Treatment of ulnar nerve palsy at the elbow with a night splint. *J Bone Joint Surg Br*. 1993 Mar;75(2):322-7.
- 37.-Birch R. *Surgical Disorders of the Peripheral Nerves*. 2ª ed. Edinburgh: Churchill Livingstone (Elsevier); 1998.
- 38.-Coppard BM, Lohman H. *Introduction to Splinting. A Clinical Reasoning and Problem-Solving Approach*. 3ª Ed. St Louis: Mosby; 2007.
- 39.-Lister G. *The hand, diagnosis and indications*. 3ª ed. New York: Churchill Livingstone; 1993.
- 40.-Apfel E, Sigafos GT. Comparison of range-of-motion constraints provided by splints used in the treatment of cubital

tunnel syndrome-a pilot study. J Hand Ther. 2006 Oct-Dec;19(4):384-91.

41.-Upton AR, McComas AJ. The double crush in nerve entrapment syndromes. Lancet 1973; 18; 2(7825):359-62.

42.-Robertson C, Saratsiotis J. A review of compressive ulnar neuropathy at the elbow. Journal of Manipulative and Physiological Therapeutics Robertson and Saratsiotis. J Manipulative Physiol Ther. 2005 Jun;28(5):345.